夏麟,王晓武,段维勋,等. 小动物超声在小鼠胸主动脉瘤/夹层模型中的诊断作用[J]. 中国比较医学杂志, 2019, 29(12): 61-66.
Xia L, Wang XW, Duan WX, et al. Diagnostic role of ultrasound imaging in the mouse model of thoracic aortic aneurysm/dissection [J]. Chin J Comp Med, 2019, 29(12): 61-66.
doi: 10.3969/j.issn.1671-7856. 2019.12.009

# 小动物超声在小鼠胸主动脉瘤/夹层模型中的诊断作用

夏 麟,王晓武,段维勋,俞世强*

(空军军医大学西京医院心血管外科,西安 710032)

【摘要】 **目的** 探讨一种简单快速评价小鼠胸主动脉瘤/夹层动物模型是否成功建立的检测方法。**方法** 24 只 3 周龄雄性 C57BL/6 小鼠随机平均分为模型组和对照组。模型组小鼠给予正常饮食和溶有 β-氨基丙腈(BAPN)的饮用水喂养 4 周;对照组给予正常饮食和和正常饮水。动态监测小鼠体重,并于造模第 4 周采用 Vevo 2100 小动物超声仪检测小鼠胸主动脉及左侧颈总动脉,Micro-CT 观察小鼠胸主动脉。**结果** 与对照组相比,模型组小鼠体重在造模第 4 周显著降低;小动物超声和 Micro-CT 检测模型组可见模型组小鼠胸主动脉血管明显膨大成瘤;小动物超声模型组可检测脉搏波速发生变化,动脉硬化程度明显提高。**结论** 小动物超声可简单、快速、安全评价小鼠胸主动脉瘤/夹层模型建立是否成功,动态观察胸主动脉瘤/夹层大小的变化,动态观察小鼠动脉硬化程度。

【关键词】 胸主动脉瘤/夹层;动物模型;小动物超声;诊断;小鼠
【中图分类号】R-33 【文献标识码】A 【文章编号】1671-7856(2019) 12-0061-06

# Diagnostic role of ultrasound imaging in the mouse model of thoracic aortic aneurysm/dissection

XIA Lin, WANG Xiaowu, DUAN Weixun, YU Shiqiang*
(Department of Cardiovascular Surgery, Xijing Hospital, Air Force Medical University, Xi'an 710032, China)

【**Abstract**】 **Objective** To explore a simple and rapid evaluation method for successfully establishing a mouse model of thoracic aortic aneurysm/dissection. **Methods** Twenty-four 3-year-old C57BL/6 male mice were randomly divided into either the model or control group. The model mice were fed a normal diet and given drinking water containing β-aminopropionitrile for 4 weeks. The control mice were fed a normal diet and given normal drinking water. The body weights of the mice were dynamically monitored, and the thoracic aorta and left common carotid artery were detected using the Vevo 2100 small animal ultrasound system at week 4 of the experiment. The thoracic aorta was observed by micro-computed tomography. **Results** The body weights of the model group were significantly decreased at week 4 compared with those of the control group. Ultrasound and micro-computed tomography revealed that the thoracic aortas of the model group were significantly enlarged with the aortic aneurysm formation; the pulse wave velocity changed, and the arterial stiffness increased significantly. **Conclusions** Ultrasound imaging can be used to easily, quickly and safely evaluate the success in establishment of the mouse model of thoracic aortic aneurysm/dissection and dynamically monitor the changes in aortic aneurysm size and arterial stiffness.

【**Keywords**】 thoracic aortic aneurysm/dissection(TAAD); animal model; animal ultrasound; diagnosis; mouse

[基金项目]国家重点研发计划(2016YFC1301900);陕西省科技资源开放共享平台(2019PT-24)。
[作者简介]夏麟(1995—),男,在读博士研究生,研究方向:药物治疗主动脉瘤的机制研究。E-mail:xialinfmmu@126.com
[通信作者]俞世强(1962—),男,教授,主任医师,博士生导师,研究方向:主动脉夹层外科治疗。E-mail:shiqiangyu210@126.com
万方数据

近年来,胸主动脉瘤(thoracic aortic aneurysm, TAA)以及 TAA 进展形成主动脉夹层(thoracic aortic dissection, TAD)的发病率显著升高,已成为危害国人健康的重要医疗与社会问题[1]。胸主动脉瘤/夹层(thoracic aortic aneurysm/dissection, TAAD)是遗传(Marfan 综合征、Loeys-Dietz 综合征、Ehlers-Danlos 综合征、Turner 综合征等)、高血压、动脉粥样硬化、吸烟等多种因素诱发主动脉壁组织稳态失衡,管壁结构完整性被破坏,在血压应力作用下导致主动脉壁组织变薄,逐步瘤样扩张性疾病,甚至各层之间出现裂隙,进展为夹层破裂,从而引起短时间内大出血,因此,如果不能及时诊断、治疗 TAAD,将会危及患者生命[1-3]。

目前,有许多基础研究开始关注 TAAD 的发病因素、遗传特点以及诊断和治疗,而安全、简单、无创的 TAAD 动物模型的诊断方法在实验研究中具有非常重要的监测及评估作用。临床上 TAAD 的检测方式主要包括 CT 血管造影(CT angiography, CTA)和心血管超声,CTA 作为 TAAD 筛查的“金标准”已成为入院诊疗主动脉瘤的主流方式,但出于安全、经济等方面考量,CTA 并未广泛应用于基础实验。超声检查则在小动物血管研究中凸显出方便易行等诸多优势,然而心血管超声是否能够替代 CTA 成为主动脉稳态基础研究的标准检测方式尚无定论。

目前,文献报道有四大类较为成熟的小动物主动脉瘤造模方法:基因突变模型(FBN1、TGFβR、SMAD3、ACTA2)[3-4]、外科手术模型(猪胰蛋白酶腔内灌注[5-6],$CaCl_2$ 浸润血管外壁[7-8])、AngII 皮下泵注模型[9-10]以及 β-氨基丙腈(BAPN)饮水诱导模型[11-12]。前三类建模方法多数针对于腹主动脉瘤(abdominal aortic aneurysm, AAA),目前 BAPN 饮水诱导是建立 TAAD 动物模型的有效方法之一。基于该建模方法的基础研究发展迅速[13-14],文献报道和笔者经验显示 BAPN 诱导 TAAD 成模率稳定在 75%以上[15]。然而建模过程中 TAAD 诊断手段的安全性和有效性尚未进行评估。因此,本研究拟利用 BAPN 饮水诱导 C57BL/6 小鼠的 TAAD 模型,通过小动物超声动态观察小鼠瘤体的发展变化并与 Micro-CT 结果进行比较,为评价小动物超声检测在 TAAD 动物模型中的诊断价值提供实验依据。

万方数据

## 1 材料和方法

### 1.1 实验动物

24 只 SPF 级 C57BL/6 雄性小鼠(8~10 g, 3 周龄)购于空军军医大学实验动物中心[SCXK(军)2017-0043]并在实验动物中心 SPF 区域[SYXK(陕)2019-001]继续饲养至 7 周龄。所有动物实验均符合美国国立卫生院(National Institutes of Health, NIH)出版的《实验动物保护和使用指南》【NIH 出版物, No. 8523, 1996 修订】,研究方法符合 3R(减少,替代,优化)原则并通过空军军医大学实验动物中心福利与伦理委员会审查(20180306)。

### 1.2 主要试剂与仪器

β-氨基丙腈(批号:A3134, Sigma-Aldrich 公司);异氟烷(批号:H19980141,河北一品制药股份有限公司);碘帕醇造影剂(批号:H20053388,上海博莱科信谊药业有限责任公司);Vevo 2100 小动物超声仪(加拿大 VisualSonics 公司);Siemens Inveon 小动物 CT 机(德国 Siemens 公司)。

### 1.3 实验方法

1.3.1 制备动物模型方法

24 只 3 周龄雄性 C57BL/6 小鼠,体重(9.15±1.57) g,随机平均分为模型组和对照组。模型组小鼠给予正常饮食和溶有 BAPN 的饮用水(1 g/(kg·d))喂水 4 周;对照组给予正常饮食和和正常饮水。动态监测小鼠体重,并于造模结束时(第 4 周)用 Vevo 2100 小动物超声仪检测小鼠胸主动脉及左侧颈总动脉。实验过程中所有死亡小鼠立即解剖,判断是否因 TAAD 破裂死亡,破裂死亡小鼠胸腔可见血凝块。

1.3.2 Vevo 2100 小动物超声仪检测小鼠胸主动脉瘤

使用 Vevo 2100 小动物超声仪进行胸主动脉瘤探测。C57BL/6 小鼠经异氟烷麻醉后胸腹部脱毛,在鼠板上的心电图金属电极上涂导电膏,将鼠仰卧位放置于鼠板中央,将鼠的口鼻置于连接麻醉仪的管道中,用胶布将鼠的四肢固定于四个金属电极片上。于小鼠的胸部涂上 37℃预热的耦合剂,将鼠板向操作者右侧倾斜约 30°, C57BL/6 小鼠选用 MS400 探头,将探头与鼠身体长轴平行,并向操作者右侧倾斜约 30°,选择 Ao Arch 检测模式,前后左右微调探头,直到获得清晰的右心室图像,将图像向鼠头侧缓慢移动,可见主动脉弓图像,以同时看

见无名动脉、左侧颈总动脉及左侧锁骨下动脉为标志。

1.3.3 Micro-CT 检测小鼠主动脉夹层动脉瘤

C57BL/6 小鼠异氟烷麻醉后作胸部正中切口分离皮肤及皮下筋膜,于肋骨剑突穿透横膈膜进入胸腔,利用止血钳牵拉胸腺及胸骨以暴露心脏及大血管。选用 27-gauge IV 型导管针于实验鼠左心室预灌肝素化 PBS(5 U/mL)10 mL,同时切开右心室或下腔静脉以排出血液。驱血完成后立刻灌注碘帕醇造影剂,当观察到冠状动脉、肺动脉、肠及肝脉管系统充盈造影剂后停止灌注,使用 Siemens Inveon 小动物 CT 机进行主动脉扫描,并在多模态 3 维可视化插件辅助下进行血管重建。

1.3.4 小动物超声仪检测小鼠左侧颈总动脉

采用传播时间(TT)法估计脉搏波速(PWV)。其原理是超声记录两个确定距离测量点之间脉搏波传播时间进而计算 PWV,计算公式如下:PWV = 近、远端测量点距离(D)/TT。TT 计算方式如下:TT = 远端时间延迟-近端时间延迟(远、近端时间延迟定义为远、近端测量点速率上升拐点与心电图 R 波波峰之间时间差)。利用脉冲多普勒超声可记录在近端和远端两个测量点实验鼠心电图,注意测量窗选取应尽量在实验鼠具有稳定心率和呼吸时间段内进行。因为超声易于获取左侧颈总动脉(LCCA)矢状位切面且 LCCA 可提供主动脉弓与颈动脉分叉之间超过 10 mm 的无分支血管通路,故选取实验鼠 LCCA 作为测量靶点。D 测量则在 B 超模式下进行,近端测量点选取在主动脉弓向 LCCA 下游约 1 mm 处,远端测量点选取在 LCCA 分叉处上游约 1.5 mm 处。

TT 法测量使用 VisualSonics Vevo 2100 小动物超声仪。B 超数据在频率 40 MHz,帧率 30 fps 下获取。多普勒数据在频率 30 MHz,脉冲回复频率 50 kHz 下获取。ECG 信号使用心率探测系统记录并在 1 kHz 低通滤波器平滑处理后以 8 kHz 频率导入 Vevo 2100 系统。结果使用 VisualSonics 分析软件进行分析。

### 1.4 统计学分析

采用 GraphPadPrism 5.1 软件进行统计学分析。实验数据以平均数±标准差($\bar{x} \pm s$)表示,两组之间数据统计学差异分析采用 Student $t$ 检验方法,概率统计采用双侧检验,以 $P<0.05$ 为差异有显著性。

## 2 结果

### 2.1 两组小鼠体重变化

两组小鼠造模第 0 周体重无明显差异($P=0.575$);与对照组相比,造模第 2 周模型组小鼠体重明显降低($P<0.01$),造模第 4 周,模型组小鼠体重仍然显著低于对照组($P<0.01$)(表 1)。

### 2.2 小动物超声仪检测小鼠 TAAD

B 超和多普勒彩超影像显示,对照组小鼠胸主动脉管径大小均匀一致,胸主动脉最大内径为(1.056±0.141) mm;β-氨基丙腈模型组小鼠胸主动脉在主动脉弓处出现膨出瘤样变化,胸主动脉最大内径到(2.118±0.338) mm,显著高于对照组(图 1,表 2)。

### 2.3 小动物超声仪检测小鼠左侧颈总动脉

B 超和多普勒彩超影像数据显示,对照组小鼠脉搏波速为(1.92±0.14) m/s,β-氨基丙腈模型组小鼠脉搏波速明显增大到(3.91±0.35) m/s,显著高于对照组(图 2,表 2)。

### 2.4 Micro-CT 检测小鼠胸主动脉瘤/夹层

Micro-CT 三维重建影像显示,对照组小鼠胸主动脉管径大小均匀一致,形态光滑连续;β-氨基丙腈模型组小鼠胸主动脉出现局部膨大,明显动脉瘤体形成(图 3)。

**表 1** C57BL/6 小鼠体重变化

**Table 1** Changes of body weight of the C57BL/6 mice($\bar{x}\pm s$, $n=12$)

| 组别 Groups | 给药时间(weeks) Time after administration | | |
|---|---|---|---|
| | 0 | 2 | 4 |
| 对照组体重(g) Body weight of Control group | 9.06±1.66 | 16.11±2.31 | 19.50±2.77 |
| β-氨基丙腈组体重(g) Body weight of BAPN group | 9.24±1.54 | 12.45±1.76 ** | 16.33±1.08 ** |

注:与对照组比较, ** $P<0.01$。

Note. Compared with the control group, ** $P<0.01$.

万方数据

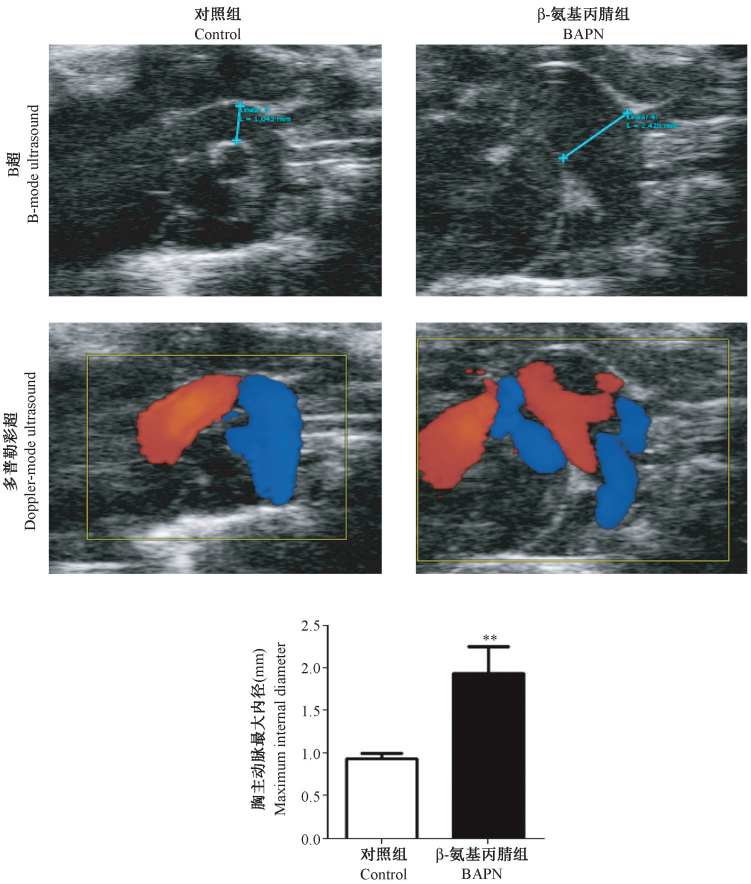


**图 1** 两组小鼠主动脉弓超声影像图比较

**Figure 1** Comparison of the ultrasound images of the mouse aortic arch in each group

**表 2** C57BL/6 小鼠胸主动脉最大内径及脉搏波速比较

**Table 2** Comparison of the maximum aortic internal diameter and PWV in the C57BL/6 mice($\bar{x}\pm s$, $n=12$)

| 组别 Groups | 胸主动脉最大内径(mm) Maximum aortic internal diameter | 脉搏波速(m/s) PWV |
|---|---|---|
| 对照组 Control group | 1.056±0.141 | 1.92±0.14 |
| β-氨基丙腈组 BAPN group | 2.118±0.338** | 3.91±0.35** |

注:与对照组比较,** $P<0.01$。

Note. Compared with the control group, ** $P<0.01$.

## 3 讨论

胸主动脉瘤/夹层是临床最常见的一种血管病变,非常凶险,发病急,死亡率高,被称为“夺命三明治”[16-18],及时准确诊断 TAAD 非常重要。目前,临床主要通过 CTA 检查和心血管超声检测诊断 TAAD,鉴别 TAAD 的类型。其中,CTA 技术是明确诊断 TAAD 最重要的方法,在诊断 TAAD 时的特异性和敏感性均可达到 100%。超声心动图检测是诊断急性主动脉夹层最简单、有效的方法,但存在一定的假阴性和假阳性率,其敏感度是 60%~80%,特异性是 80%~96%[19]。

我们实验室利用小动物超声仪和 Micro-CT 检测小鼠 TAAD,观察小鼠胸主动血管内径的变化和脉搏波速变化。通过对两种检测方法的比较,我们认为利用小动物超声仪检测小鼠 TAAD 具有一定的优势。

首先,小动物超声具有对动物无创伤、操作简单、检测需要时间短、成本低等优势。通过小动物超声仪检测动态观察小鼠胸主动脉,不仅可以及时剔除造模不理想的动物,减少实验的盲目性;而且可以通过组间对照、自身对照动态评价药物等处理

万方数据

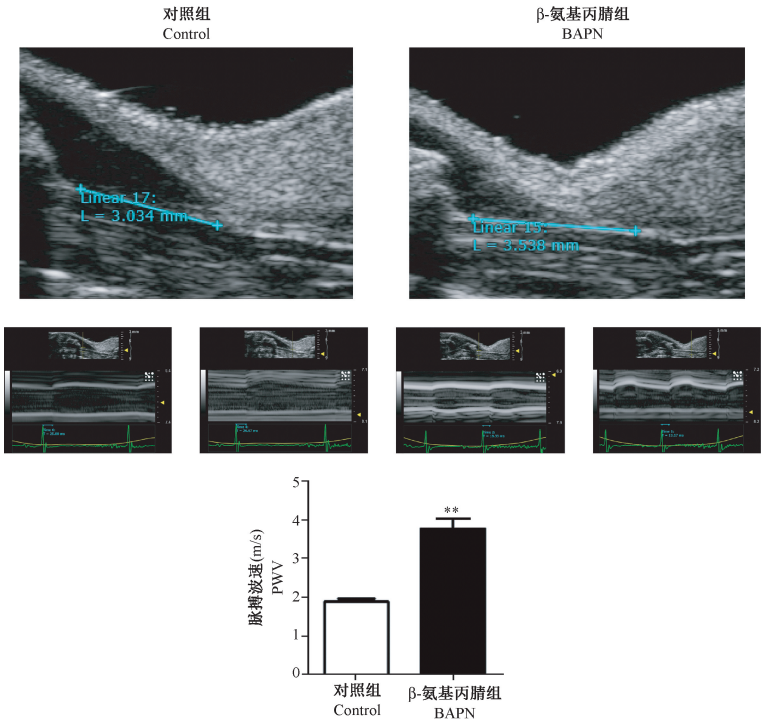


**图 2**　两组小鼠左侧颈总动脉超声影像图比较

**Figure 2**　Comparison of the ultrasound images of the mouse left common carotid artery in each group

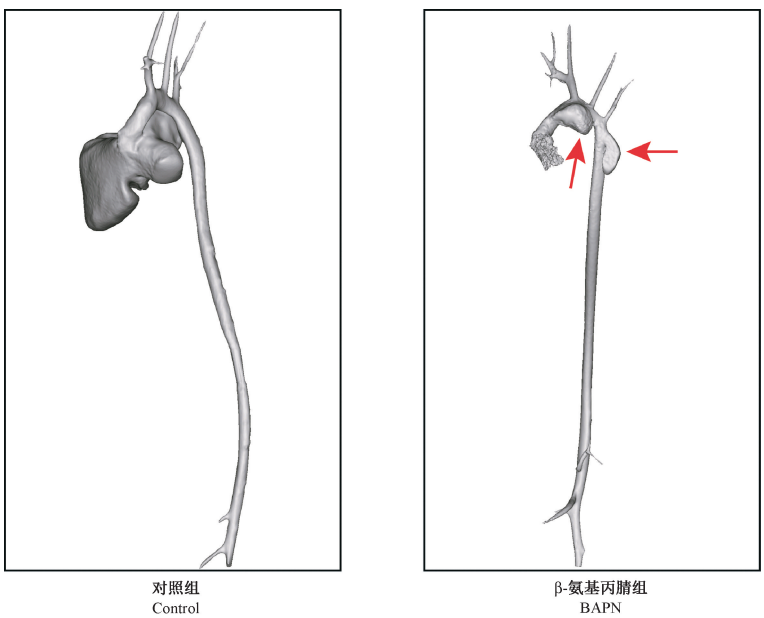


注:红色箭头所示为胸主动脉瘤。

**图 3**　两组小鼠胸主动脉 Micro-CT 三维重建图比较

Note. The red arrows point to the locations of thoracic aortic aneurysms.

**Figure 3**　Comparison of the three-dimensional reconstruction images of the mouse thoracic aortas in each group by Micro-CT

因素对瘤体大小的作用,实现实验的针对性;同时可以及时发现因瘤体过大而处于高危状态的动物,在瘤体破裂之前提前处理,避免实验的不可控性;另外,基于小动物超声仪的使用普及增加,利用小动物超声仪检测主动脉瘤更加易于实现[15, 20-21]。Micro-CT 也能检测 TAAD,与小动物超声仪相比较,CT 检测在 TAAD 动物模型中的诊断中有以下不足:1)CT 检测小鼠 TAAD 需要注射造影剂,成本高,检

万方数据

测时间长,且预灌造影剂通常需要处死动物;2)CT 检测无法实现动态观察颈总动脉血管状态和血流速度;3)CT 检测不可避免存在射线污染;4)目前小动物 CT 机普及范围远不及小动物超声仪[22]。

其次,小动物超声仪能够检测颈总动脉并计算 PWV[23],作为一种常用的主动脉功能学评价指标,小动物超声仪能提供小鼠 TAAD 造模过程中更为全面的质量控制。

因此,小动物超声检测是一种简单、快速、安全评价小鼠 TAAD 模型的建立、动态变化的诊断方法,直观、无创、用时短、成本低、准确性高,值得在胸主动脉瘤/夹层等动物实验研究中推广应用。

**参考文献:**


[1] 易定华, 段维勋. 中国主动脉夹层诊疗现状与展望[J]. 中国循环杂志, 2013, 28(1): 1-2.

[2] Quintana RA, Taylor WR. Cellular mechanisms of aortic aneurysm formation[J]. Circ Res, 2019, 124(4): 607-618.

[3] Pinard A, Jones GT, Milewicz DM. Genetics of thoracic and abdominal aortic diseases[J]. Circ Res, 2019, 124(4): 588-606.

[4] Nienaber CA, Clough RE. Management of acute aortic dissection[J]. Lancet, 2015, 385(9970): 800-811.

[5] Pagano MB, Zhou HF, Ennis TL, et al. Complement-dependent neutrophil recruitment is critical for the development of elastase-induced abdominal aortic aneurysm[J]. Circulation, 2009, 119(13): 1805-1813.

[6] Busch A, Chernogubova E, Jin H, et al. Four surgical modifications to the classic elastase perfusion aneurysm model enable haemodynamic alterations and extended elastase perfusion[J]. Eur J Vasc Endovasc Surg, 2018, 56(1): 102-109.

[7] Longo GM, Xiong W, Greiner TC, et al. Matrix metalloproteinases 2 and 9 work in concert to produce aortic aneurysms[J]. J Clin Invest, 2002, 110(5): 625-632.

[8] Wang Y, Krishna S, Golledge J. The calcium chloride-induced rodent model of abdominal aortic aneurysm[J]. Atherosclerosis, 2013, 226(1): 29-39.

[9] Wang S, Zhang C, Zhang M, et al. Activation of AMP-activated protein kinase α2 by nicotine instigates formation of abdominal aortic aneurysms in mice in vivo[J]. Nat Med, 2012, 18(6): 902-910.

[10] Wang X, Lane BA, Eberth JF, et al. Gold nanoparticles that target degraded elastin improve imaging and rupture prediction in an AngII mediated mouse model of abdominal aortic aneurysm[J]. Theranostics, 2019, 9(14): 4156-4167.

[11] Kurihara T, Shimizu-Hirota R, Shimoda M, et al. Neutrophil-derived matrix metalloproteinase 9 triggers acute aortic dissection[J]. Circulation, 2012, 126(25): 3070-3080.

[12] 刘瑜婷, 高艳香, 王姗姗, 等. β-氨基丙腈饮水联合血管紧张素Ⅱ埋泵建立小鼠主动脉夹层模型[J]. 中国实验动物学报, 2017, 25(4): 399-403.

[13] Xu K, Xu C, Zhang Y, et al. Identification of type IV collagen exposure as a molecular imaging target for early detection of thoracic aortic dissection[J]. Theranostics, 2018, 8(2): 437-449.

[14] Jia LX, Zhang WM, Zhang HJ, et al. Mechanical stretch-induced endoplasmic reticulum stress, apoptosis and inflammation contribute to thoracic aortic aneurysm and dissection[J]. J Pathol, 2015, 236(3): 373-383.

[15] Ren W, Liu Y, Wang X, et al. β-Aminopropionitrile monofumarate induces thoracic aortic dissection in C57BL/6 mice[J]. Sci Rep, 2016, 6: 28149.

[16] 孙立忠. 主动脉外科学[M]. 北京: 人民卫生出版社; 2012.

[17] Lemaire SA, Russell L. Epidemiology of thoracic aortic dissection[J]. Nat Rev Cardiol, 2011, 8(2): 103-113.

[18] Isselbacher EM. Thoracic and abdominal aortic aneurysms[J]. Circulation, 2005, 111(6): 816-828.

[19] 易定华,徐志云,王辉山. 心脏外科学[M]. 北京: 人民军医出版社; 2016.

[20] Zhang C, Van Der Voort D, Shi H, et al. Matricellular protein CCN3 mitigates abdominal aortic aneurysm[J]. J Clin Invest, 2016, 126(5): 2012.

[21] Jia LX, Zhang WM, Li TT, et al. ER stress dependent microparticles derived from smooth muscle cells promote endothelial dysfunction during thoracic aortic aneurysm and dissection[J]. Clin Sci, 2017, 131(12): 1287-1299.

[22] Aicher BO, Mukhopadhyay S, Lu X, et al. Quantitative micro-CT analysis of aortopathy in a mouse model of β-aminopropionitrile-induced aortic aneurysm and dissection[J]. J Vis Exp, 2018, (137): 1-6.

[23] Chen HZ, Wang F, Gao P, et al. Age-associated sirtuin 1 reduction in vascular smooth muscle links vascular senescence and inflammation to abdominal aortic aneurysm[J]. Circ Res, 2016, 119(10): 1076-1088.


〔收稿日期〕2019-05-10

万方数据