·标准与规范·

肥厚型心肌病激发/负荷超声心动图临床应用指南（2024 版）

中国超声心动图学会 中华医学会超声医学分会 国家超声诊断专业质控中心 中国医药教育协会超声医学专业委员会 中国超声医学工程学会超声心动图专委会 海峡两岸医药卫生交流协会超声医学分会 中国医院协会医学影像中心分会 山东省医学会超声医学分会

通信作者：张梅，络病理论创新转化全国重点实验室，教育部和国家卫健委心血管重构与功能研究重点实验室，山东大学齐鲁医院心内科，济南 250012，Email：daixh@vip.sina.com；张运，络病理论创新转化全国重点实验室，教育部和国家卫健委心血管重构与功能研究重点实验室，山东大学齐鲁医院心内科，济南 250012，Email：zhangyun@sdu.edu.cn；尹立雪，四川省医学科学院·四川省人民医院（电子科技大学附属医院）心血管超声及心功能科，超声心脏电生理学与生物力学四川省重点实验室，四川省心血管病临床医学研究中心（国家心血管疾病临床医学研究中心四川分中心），成都 610072，Email：yinlixue _ cardiac@163.com

基金项目：国家重点研发计划（2021YFF0501403，2022YFC3602400）；山东省重点研发计划（2021SFGC0503）

DOI：10.3760/cma.j.cn131148-20240429-00259

Guidelines for clinical application of provocation / stress echocardiography in patients with hypertrophic cardiomyopathy (2024 edition)

Chinese Society of Echocardiography; Chinese Society of Ultrasound in Medicine; National Quality Control Center for Ultrasonic Diagnosis; Ultrasound Medicine Professional Committee of China Medical Education Association; Echocardiogram Professional Committee of Chinese Society of Ultrasound Medical Engineering; Ultrasound Medicine Branch of Cross-Straits Medicine Exchange Association; Medical Imaging Center Branch of China Hospital Association; Ultrasonic Medicine Branch of Shandong Medical Association

Corresponding author: Zhang Mei, State Key Laboratory for Innovation and Transformation of Luobing Theory; Key Laboratory of Cardiovascular Remodeling and Function Research, Chinese Ministry of Education, Chinese National Health Commission and Chinese Academy of Medical Sciences; Department of Cardiology, Qilu Hospital of Shandong University, Jinan 250012, China, Email: daixh@vip.sina.com. Zhang Yun, State Key Laboratory for Innovation and Transformation of Luobing Theory; Key Laboratory of Cardiovascular Remodeling and Function Research, Chinese Ministry of Education, Chinese National Health Commission and Chinese Academy of Medical Sciences; Department of Cardiology, Qilu Hospital of Shandong University, Jinan 250012, China, Email: zhangyun@sdu.edu.cn. Yin Lixue, Department of Cardiovascular Ultrasound and Non-invasive Cardiology Department, Key Laboratory of Ultrasound in Cardiac Electrophysiology and Biomechanics of Sichuan Province, Sichuan Provincial Clinical Research Center for Cardiovascular Diseases (Sichuan Branch of National Clinical Research Center for Cardiovascular Diseases), Sichuan Academy of Medical Sciences & Sichuan Provincial People's Hospital (Affiliated Hospital of University of Electronic Science and Technology of China), Chengdu 610072, China, Email: yinlixue_cardiac@163.com

Fund program: State Key R&D Program of China (2021YFF0501403, 2022YFC3602400); Key R&D Program of Shandong Province (2021SFGC0503)

DOI: 10.3760/cma.j.cn131148-20240429-00259

肥厚型心肌病（hypertrophic cardiomyopathy，HCM）是指在没有其他潜在心脏疾病、系统性或代谢性疾病情况下出现心室心肌肥厚，主要由心肌肌小节相关蛋白基因突变引起的心肌疾病[1]。超声心动图或者磁共振检查左心室舒张末期任意部位室壁厚度≥15 mm 可确诊，致病基因检测阳性者或者遗传受累家系成员检查发现左心室壁厚度≥13 mm 也可确诊[2]。HCM 的临床表现及病程具有多样性，有些患者可长期无症状，而部分患者首发症状为猝死[3]。HCM 患者最常见的症状是劳力性呼吸困难和乏力，部分患者会出现胸痛、心悸和晕厥等症状。据报道，HCM 患病率为 1∶200～1∶500 之间[4]，考虑到人群中大量无症状和（或）心室心肌尚未明显肥厚患者未被筛查发现，HCM 的实际患病率应该更高。

目前 HCM 有多种分型方法，其中以血流动力学特点为依据进行分型是临床最常用的方法[5]。通常根据超声心动图检查测定的左心室流出道压力阶差（left ventricular outflow tract gradient，LVOTG）的变化情况，可将 HCM 患者分为梗阻性、隐匿梗阻性和非梗阻性。已知通过增强心肌收缩力或减轻心脏前后负荷（如使用强心药、采取站立位、Valsalva 动作、含服硝酸甘油、使用血管扩张剂等）可使左心室流出道梗阻加重；相反，通过减弱心肌收缩力或增加心脏前后负荷（如使用 β 受体阻滞剂、采取蹲位、抬腿等）可使左心室流出道梗阻减轻。现有研究发现约 1/3 的 HCM 患者存在静息状态左心室流出道梗阻，另有 1/3 患者存在隐匿性左心室流出道梗阻[6]。

建议静息状态下未发现左心室流出道梗阻或梗阻严重程度未达到手术干预标准的患者均应接受激发/负荷超声心动图检查[7]。通常临床对静息状态下超声心动图测量 LVOTG＜30 mmHg（1 mmHg = 0.133 kPa）的患者给予激发/负荷试验后观察 LVOTG 变化，确定左心室流出道是否存在隐匿性梗阻，同时评估运动心肺贮备功能以预测未来心力衰竭和心律失常的发生，指导 HCM 患者的远期管理和治疗[1,8]。对于部分静息状态下 LVOTG 未达到手术指征（LVOTG＜50 mmHg）且药物治疗效果不佳的 HCM 患者，激发/负荷超声心动图测定 LVOTG，可以明确是否需要手术干预[1]。静息状态超声成像结合负荷状态超声成像能够提供更全面的血流动力学信息，有助于阐明导致 HCM 患者出现症状的病理生理学机制，为临床药物治疗和室间隔减容治疗决策提供依据。然而，目前我国 HCM 相关激发/负荷超声心动图技术临床应用明显不足，缺乏规范化操作指南。

基于 HCM 的临床特点以及激发/负荷超声心动图在 HCM 患者血流动力学梗阻状态筛查评估中的重要价值，结合国内外相关文献和指南，立足我国国情和临床应用现状，由中国超声心动图学会等 8 个超声医学学会的专家共同起草了 HCM 激发/负荷超声心动图临床应用指南，旨在推广激发/负荷超声心动图技术在 HCM 诊断中的应用，对操作的规范化进行指导，更为有效地检出隐匿性梗阻的 HCM 患者，便于对 HCM 患者进行精确的危险分层和指导临床治疗决策。

一、指南编写方法

1. 指南使用者与目标人群：本指南适用于超声医学科、心血管内科、心血管外科、放射科及其他与 HCM 诊疗相关的医务工作者。指南推荐意见的应用目标人群为：①疑诊或确诊的 HCM 患者；②已行室间隔减容术的 HCM 患者；③HCM 患者的一级亲属；④HCM 基因型阳性但表型阴性的患者。本指南的意见非强制性，在临床的具体诊疗工作中需要遵循个体化原则，医务工作者应根据实际情况，在充分尊重 HCM 患者意愿的情况下，与患者协商制定最合适的管理策略。

2. 指南工作组：本指南成立了多学科专家工作组，包括心血管内科、超声医学科等多个学科，具体分为指导、执笔和秘书等工作组，分别由来自全国 8 个省份 13 所医疗或教学单位的 18 位临床专家和 2 位方法学专家组成。

3. 利益冲突声明：本指南工作组全员均声明不存在与本指南撰写内容直接相关的利益冲突。

4. 临床问题构建：指南工作组成员通过共识会议及线上问卷调研方式，第 1 轮收集了 64 个临床问题，第 2 轮将专家认同率≥70％的共计 34 个临床问题纳入指南。

5. 证据检索：针对最终纳入的临床问题，专家组参考国内外 HCM 的相关研究、指南和临床实践标准，根据前期筛选的临床问题确定相应的检索策略，并检索国内外主要电子数据库，包括 PubMed、Medline、Embase、Cochrane Library、Epistemonikos、中国生物医学文献数据库（CBM）、中国知网、万方数据等数据库中 1990 年 1 月至 2024 年 6 月相关文献，检索词包括“hypertrophic cardiomyopathy”“left ventricular outflow tract obstruction”“left ventricular outflow tract gradient”“echocardiography”“stress testing”“provocation echocardiography”“stress echocardiography”“肥厚型心肌病”“左心室流出道梗阻”“左心室流出道压力阶差”“超声心动图”“负荷试验”“激发超声心动图”“负荷超声心动图”等，文献类型包括共识/指南/专家意见、系统综述/回顾分析、随机对照试验、队列

研究、基础研究等，以及从中外指南和综述/荟萃分析所附参考文献继续扩展检索及筛选，形成指南文献库。

6. 证据级别：本指南对检查方法推荐类别（COR）的表述沿用国际通用的方式（见表 1）。

表 1　推荐类别/证据水平的分级及定义

推荐类别	推荐类别/证据水平定义
Ⅰ(COR Ⅰ)	已证实和(或)公认有益、有用和有效的操作或治疗，推荐使用
Ⅱ(COR Ⅱ)	
Ⅱa(COR Ⅱa)	有关证据/观点倾向于有用和(或)有效，应用这些操作或治疗是合理的
Ⅱb(COR Ⅱa)	有关证据/观点尚不能被充分证明有用和(或)有效，可考虑应用
Ⅲ(COR Ⅲ)	已证实和(或)公认无用和(或)无效，并对一些病例可能有害的操作或治疗，不推荐使用
证据水平	
A(LOE A)	资料来源于多项随机临床试验或荟萃分析
B(LOE B)	资料来源于单项随机临床试验或多项非随机对照研究
C(LOE C)	仅为专家共识意见和(或)小型临床试验、回顾性研究或注册登记研究

7. 推荐意见形成：经多轮专家小组会，基于国内外循证医学证据。若无法在既往文献中找到理想依据且存在不同专家意见时，则联合专家组基于临床经验进行投票，采用投票超过 2/3 的专家意见，最终形成 15 项要点概括。本指南内容的主要特点：①结合欧美指南与中国临床实际情况；②提出符合中国国情的 HCM 激发/负荷超声心动图的检查流程和规范化操作方法；③重视 HCM 患者尤其是 HCM 隐匿性梗阻患者的筛查和病情评估，以利于制定和调整治疗方案。

8. 指南更新：指南工作组计划每 2～3 年对本指南进行更新。更新方法按照国际指南更新流程进行。

9. 传播与实施：①在相关学术期刊发表并编写指南简版及解读手册；②出版对应的医生/技师/基层版，在相关学术会议中进行推广解读；③为临床医师能正确理解并充分运用本指南，拟在不同区域、不同学科进行指南推广；④在网络、微信及其他媒体进行同步推广。

二、HCM 激发/负荷超声心动图概论

HCM 患者激发/负荷超声心动图试验主要分为简易激发（包括 Valsalva 激发和蹲起激发）、运动负荷试验和药物负荷试验，临床实践过程中可依据患者的临床状态选择相应的负荷方案。

1. 激发/负荷试验方法分类

（1）简易激发

Valsalva 激发是在紧闭口鼻的情况下收缩胸部和腹部肌肉，向下用力持续＞10 s，并迅速释放的过程，其原理是通过增加胸腔内压影响血液循环或自主神经功能的临床生理试验。其侵入性最小且应用简便，在床边即可完成，是 HCM 患者激发左心室流出道或心腔内梗阻最常用的检查方法之一。但 Valsalva 激发不适用于服用镇定剂、昏迷及气管插管等病情危重患者，这部分患者无法进行充分的 Valsalva 激发试验。此外，由于 Valsalva 试验的激发力度较低，其结果存在假阴性的可能。

蹲起激发是通过多次的下蹲和站立动作激发左心室流出道梗阻，其较符合人体生理条件，操作方便，在床旁即可完成，严重不良反应少。同时，蹲起激发试验还可帮助判断 HCM 患者运动受限的程度。但是，对于不能自主行动、肢体受伤等不能完成蹲起动作者不适用。

（2）运动负荷试验

运动负荷试验分为踏车运动试验和平板运动试验，基本符合人体生理条件，且可根据患者情况制定运动方案，是目前推荐的最准确的负荷试验方法。同时，采用运动负荷试验可判断运动受限的严重程度。由于负荷过程中有可能出现严重不良反应，因此在运动负荷试验时应有充分的准备、监测和应对不良反应的方案。踏车运动试验因部分患者腿部力量不足较难达到目标心率。平板运动试验可获得更高的心率，但是在运动中图像采集困难，较难做到连续观测。

（3）药物负荷试验

由于多巴酚丁胺负荷试验在正常人群中可诱发 LVOTG 增高，对左心室流出道梗阻的诊断缺乏特异性，因而不推荐利用多巴酚丁胺进行 HCM 患者的激发试验[9-14]。异丙肾上腺素有诱发心律失常和心肌缺血的风险，也不作为推荐的方法。对于无法进行简易激发/运动负荷试验的 HCM 患者，或上述负荷试验结果不理想的 HCM 患者，可进行亚硝酸异戊脂吸入的药物负荷试验。但是，其与运动负荷试验诱发的左心室流出道压力阶差变化并不完全一致，且患者大剂量吸入亚硝酸异戊脂后可出现颜面潮红、搏动性头痛、心动过速等不良反应。因此，目前临床不推荐药物作为首选的负荷试验方法。

2. 适应证与禁忌证（见表 2）

3. 激发/负荷试验超声检查方法及测量指标

（1）检查方法：根据检查方法采取合适体位，连接同步导联心电图，分别于静息状态下及负荷状态下进行超声心动图检查。梗阻程度评估主要采集心尖五腔心切面及心尖左心室长轴切面的二维及彩色多普勒连续 5 个心动周期动态图像，彩色取样框包含整个左心室流出道和左心室腔，并采集两个切面的左心室流出道连续多普勒血流频谱图，必要时采集左心室腔内不同部位的连续多普勒血流频谱图。

表 2　HCM 激发/负荷超声心动图适应证及禁忌证

适应证	绝对禁忌证	相对禁忌证[a]
1)所有 HCM 患者静息状态 LVOTG＜50 mmHg 时均推荐行 Valsalva 激发试验(Ⅰ,B)； 2)有症状的 HCM 患者,当静息状态或 Valsalva 激发试验后 LVOTG 仍＜50 mmHg,推荐行运动负荷超声心动图检查以评估激发后左心室流出道梗阻的情况和运动诱发的二尖瓣反流(Ⅰ,B)； 3)评估 HCM 患者心脏功能及运动耐量,提供预后信息(Ⅱa,B)； 4)对于拟行室间隔切除术的梗阻性 HCM 患者,推荐行运动负荷超声心动图(Ⅰ,B)； 5)无症状 HCM 患者静息或 Valsalva 激发试验 LVOTG＜50 mmHg,采用运动负荷超声心动图评估 LVOTG 可能有助于指导生活方式及药物治疗方案选择(Ⅱb,C)； 6)左心室功能储备和临床症状不明确的 HCM 患者,可每隔 2～3 年行一次运动负荷试验(Ⅱb,C)； 7)Valsalva 试验或运动负荷试验未达到目标状态时,可行亚硝酸异戊酯吸入负荷超声心动图(Ⅱb,C)	1)静息状态有症状且 LVOTG≥50 mmHg； 2)病情不稳定或存在并发症的急性冠状动脉综合征患者； 3)血流动力学不稳定或有症状的恶性心律失常者； 4)合并有症状的主动脉瓣重度狭窄(平均跨瓣压差≥40 mmHg)； 5)未控制的有症状性心力衰竭； 6)合并急性肺动脉栓塞、肺梗死、深静脉血栓； 7)合并急性心肌炎或心包炎； 8)合并急性主动脉夹层； 9)合并急性哮喘； 10)合并右向左分流的先心病	1)静息状态无症状但 LVOTG≥50 mmHg； 2)左冠状动脉主干狭窄； 3)合并中度主动脉瓣狭窄(平均跨瓣压差为 20～40 mmHg)； 4)合并电解质异常； 5)严重的高血压(静息状态收缩压＞180 mmHg 或舒张压＞110 mmHg)； 6)不能控制的心动过速或心动过缓； 7)主动脉瘤； 8)发生严重脱水、便秘、出血或妊娠

注：HCM 为肥厚型心肌病，LVOTG 为左心室流出道压力阶差，MR 为二尖瓣反流。[a] 如患者在负荷测试中的获益大于风险，相对禁忌证可被取代。1 mmHg = 0.133 kPa

（2）观察内容和测量指标：①二维超声评估二尖瓣前叶收缩期前向运动（systolic anterior motion，SAM）的情况。②M 型超声观察二尖瓣前叶 SAM 征的有无及分级。SAM 征轻度：二尖瓣前叶在收缩期上抬与室间隔距离＞1 cm；SAM 征中度：二尖瓣前叶在收缩期上抬与室间隔距离＜1 cm；SAM 征重度：二尖瓣前叶在收缩期上抬触及室间隔[15]。③彩色多普勒血流成像评估左心室流出道是否存在血流加速。④脉冲波多普勒判断左心室腔梗阻位置（左心室流出道、左心室中部或心尖部心腔），连续波多普勒测量左心室流出道和（或）心腔内最大血流速度及压力阶差。⑤此外，还要全面评估二尖瓣反流程度及与 SAM 征的关系、室壁厚度和运动异常情况、左心室收缩功能、二尖瓣舒张期频谱、瓣环运动速度、肺动脉压力和左心室舒张功能等[5]。见表 3。

4. 评价标准

根据不同激发/负荷试验方法，患者达到试验的目标状态，静息状态时最大 LVOTG≥30 mmHg，判断为梗阻性肥厚型心肌病；静息状态最大 LVOTG＜30 mmHg，负荷试验达至峰值负荷时或恢复期最大 LVOTG≥30 mmHg，判断为隐匿梗阻性肥厚型心肌病；静息状态及负荷试验后最大 LVOTG 均＜30 mmHg，判断为非梗阻性肥厚型心肌病；静息或负荷状态后 LVOTG≥50 mmHg，判断为存在重度梗阻。

5. 终止标准

①达到各负荷试验充分激发标准（不同负荷试验方法标准不同，详见分论）；②激发后 LVOVG≥50 mmHg；③患者出现不良反应。

6. 常见不良反应与处理方法

HCM 负荷超声心动图各试验方法整体安全性均较高，死亡和心脏骤停以及严重心律失常等并发症十分罕见[16-17]。但是，仍应严格把握各项负荷试验的适应证和禁忌证。

试验前应准备充足的空间，配备抢救车、监护仪、除颤仪和氧气等设备以及必要的抢救药物，试验过程中监测心电图和血压。

常见不良反应主要包括胸痛、晕厥、心律失常、视物模糊和脑卒中等。极少数患者可能出现严重心律失常、心脏骤停和猝死等并发症。

此外，不同激发试验也有特有的不良反应：Valsalva 激发试验部分患者会出现视网膜出血导致暂时性视力丧失；少数患者可能出现哮喘、气胸、偏头痛、腹股沟疝等并发症[18]。运动负荷试验可能诱发血压升高或降低等并发症[19]。药物负荷试验可能出现亚硝酸异戊脂吸入后颜面潮红、搏动性头痛、心动过速、发绀、软弱、躁动、昏厥和虚脱等不良反应。

出现轻度的不良反应时应立即终止试验，并将患者安置在空气流通处，多数轻度不良反应于试验终止后均可逐渐恢复。当患者出现紧急情况时，应迅速评估患者生命体征，由医务人员准备急救药物并建立静脉通道。当出现频发室早或室速时，可静脉给予利多卡因，必要时进行电复律或电除颤；血压过高者监测下合理使用降压药物；严重心绞痛者给予速效 β 受体阻滞剂；当患者晕厥而有心跳与自主呼吸时，应保持仰卧位及呼吸道通畅，必要时吸氧或补液；当患者心跳、呼吸骤停时，必须立即进行胸外按压、开放气道、面罩通气，静脉推注肾上腺素，及时请急诊科或心血管临床医生处理[20]。

7. 注意事项

（1）图像采集过程中，应当注意鉴别区分收缩期

表 3　激发/负荷超声心动图检查观测方法和测量指标

目的	模式	图像	说明
评估有无 SAM 征及分级	二维/M 型超声心动图成像	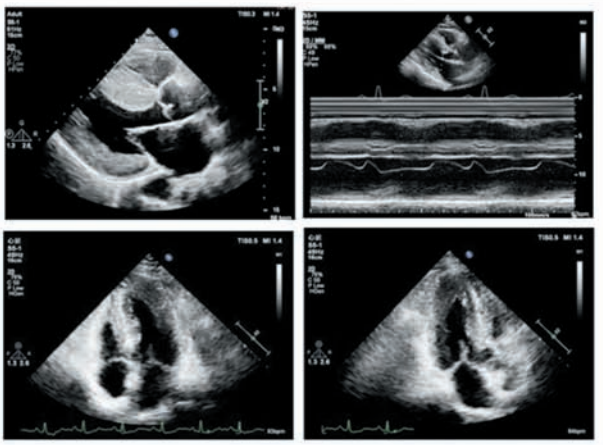	胸骨旁左心室长轴切面、心尖五腔心切面及心尖左心室长轴切面多切面观察，主要观察收缩期二尖瓣前叶瓣尖有无前向运动及与室间隔之间的距离
判断有无左心室流出道梗阻及发生部位	彩色多普勒血流成像	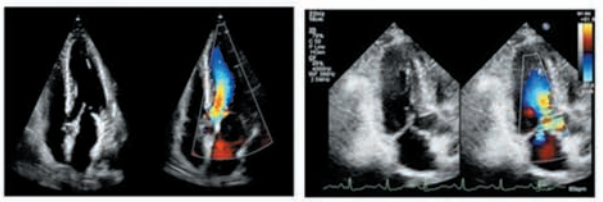	感兴趣区需覆盖从心尖到主动脉瓣的左心室流出道，同时比较二维超声和收缩期彩色多普勒血流图像，确定梗阻位置（色彩混叠）
	连续波多普勒	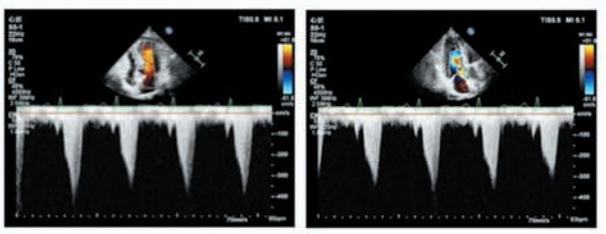	心尖五腔切面及心尖左心室长轴切面多切面采用连续波多普勒测量峰值流速及峰值压差，注意避开二尖瓣反流影响
	脉冲波多普勒	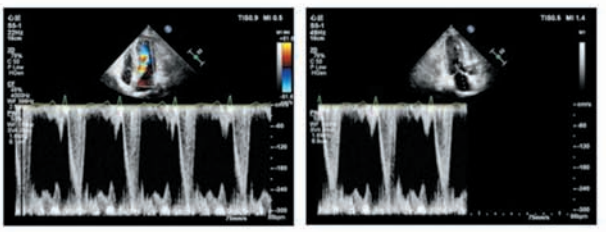	心尖五腔心切面及心尖三腔心切面多切面通过连续移动脉冲波多普勒取样容积定位梗阻部位（可结合彩色多普勒血流成像）
评估二尖瓣反流	彩色多普勒血流成像	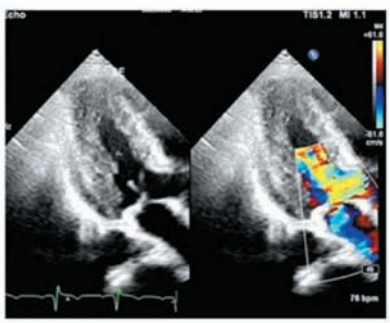	心尖四腔/五腔/两腔心切面及心尖左心室长轴切面多切面观察收缩期二尖瓣反流程度及是否与 SAM 相关，需仔细观察瓣膜是否存在自身病变

（续表 3）

其他		 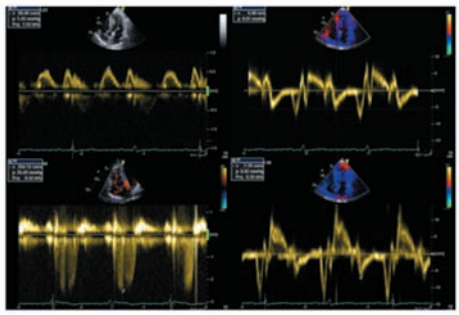	不同水平左心室短轴切面、心底短轴切面和心尖四腔心切面测量左心室室壁厚度（不同节段）、左心室收缩及舒张功能、肺动脉收缩压等，具体参考相关指南[16]

注：SAM 为收缩期前向运动

二尖瓣反流频谱与左心室流出道血流频谱。左心室流出道梗阻频谱常表现为递增型“反匕首样”，即收缩早期逐渐缓慢加速，收缩中期陡然加速至峰值。而二尖瓣反流频谱多为对称型，收缩早期即迅速加速至峰值，并持续至整个收缩期。采集时注意尽量将多普勒取样容积放到远离二尖瓣的左心室流出道内测量，以减少二者的叠加。此外，应多切面扫查测量 LVOTG，必要时结合二维超声及彩色多普勒定性判断左心室流出道梗阻程度。

（2）注意区别左心室流出道梗阻和左心室心尖或中部等其他部位心腔内梗阻。

（3）注意确认和排除其他影响左心室流出道梗阻判断的因素，如左心系统心肌缺血和（或）右心系统压力增高导致心室形态改变而诱发的左心室流出道梗阻。

三、HCM 激发/负荷超声心动图试验实施方法

1. 简易激发

（1）Valsalva 激发

Valsalva 激发试验无侵入性且操作简便，是 HCM 患者检测 LVOTG 最常用的方法之一[1]。具体方法是：紧闭口鼻的情况下收缩胸部和腹部肌肉，向下用力持续＞10 s，并迅速释放的过程[22]（图 1）。这一动作涉及血流动力学、自主神经系统、胸压和腹压等多个复杂生理变化，在临床医学中应用范围也较为广泛[19]。Valsalva 激发试验通过使前负荷降低激发的血流动力学反应来表征潜在的心血管疾病，并且可以在床旁进行应用。此外，Valsalva 激发试验在其他疾病的诊断、治疗及术中也有广泛应用。

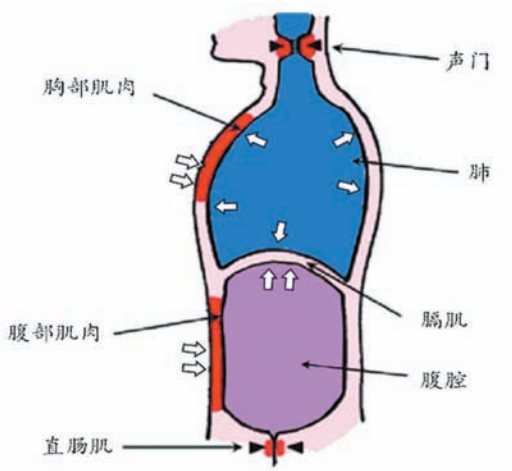

图 1　Valsalva 激发试验体腔内压力变化示意图

1）Valsalva 激发试验的原理

Valsalva 激发试验通过收缩躯干肌肉对抗“停止”（紧闭声门、口腔、鼻孔）使胸腔内压力急剧上升，随后使回心血量下降。根据呼吸时相把 Valsalva 激发试验分为四期[19]（图 2），以下是各期的血流动力学变化特点：

第一期（开始用力期，Ⅰ期）：胸内压开始升高使得前期深吸气时增多的回心血量从左心房排出，同时胸腔、腹腔压力突然增高，使胸腹主动脉受到挤压，共同导致主动脉收缩压暂时升高；继而刺激颈动脉窦的压力感受器，迷走神经活动使心率反应性下降，右心房回流血量减少。

第二期（持续用力期，Ⅱ期）：该时相早期由于持续增高的胸内压导致静脉回流减少，使心排出量减少，血压降低至基线水平以下；晚期动脉压力降低引

起压力感受性反射，交感神经兴奋，使心率反应性加快，同时血管收缩，外周阻力亦增加，最终将血压维持在基线水平或轻微上升。

第三期（开始松弛期，Ⅲ期）：开始于 Valsalva 动作停止，胸内压和左房压力急性下降且动脉不再受到挤压，回流入右心房的血流量明显增多，房间隔左移，因此血压又降至基线水平以下，心率加快可持续至此期。

第四期（完全松弛期，Ⅳ期）：Ⅲ期血压下降后再次刺激交感神经，并且静脉回流阻力减小，血液快速回流入心脏，导致心排出量和动脉压力明显短暂升高，心率因继发迷走神经兴奋而反射性降低。最终血压和心率趋于正常。

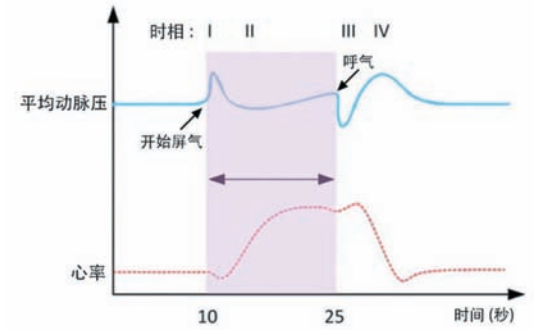

图 2　Valsalva 激发试验四期模式图：平均动脉压和心率的典型改变

2）Valsalva 激发试验的方法

Valsalva 激发试验分为自我指导的 Valsalva 激发试验和目标导向的 Valsalva 激发试验[23]。

①自我指导的 Valsalva 激发试验：患者左侧卧位同步行超声心动图检查，医生嘱患者深吸气，然后屏住呼吸；收缩胸部和腹部肌肉，“向下用力”或“向下用力，就像试图用力大便一样”（做呼气动作但不呼气），维持这个动作 10～15 s；用力呼气，迅速释放呼吸；恢复正常呼吸。

②目标导向的 Valsalva 激发试验：患者左侧卧位同步行超声心动图检查，使用表式血压计和软管改良的设备，医生嘱患者向软管吹气，并保持压力＞40 mmHg，持续时间＞10 s[15]（图 3）。

3）充分的 Valsalva 激发试验标准

评判 Valsalva 激发试验是否充分可通过临床体征和超声心动图进行评估（图 4）。临床体征包括：颈静脉扩张、面部涨红和腹肌张力增加等。超声心动图评估包括持续用力期（第二期）二尖瓣舒张早期（E）峰值流速下降 20 cm/s 和开始松弛期（第三期）房间隔左移，右心房压力超过左心房压力[24]。测量 LVOTG 的时相为 Valsalva 激发试验持续用力期（第二期）。

4）Valsalva 激发试验的注意事项

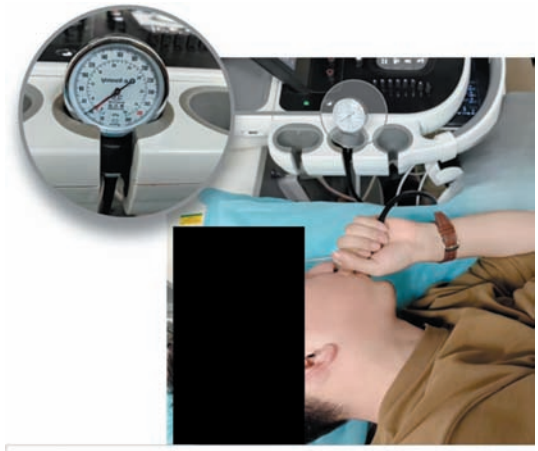

图 3　目标导向的 Valsalva 激发试验过程

Valsalva 激发试验重复次数过多可能导致心血管反应异常，建议重复不超过 4 次[25]。

Valsalva 激发试验开始时的深吸气会使肺气干扰心脏的声窗，因缺乏充足的成像窗口影响左心房、左心室的观察，检查过程中可尽量避免幅度过大的吸气。

（2）蹲起激发试验

1）蹲起激发试验的原理

患者通过多次的下蹲和站立动作，可使心率加快，降低静脉回心血量，降低左心室前负荷和左心室大小，从而加重左心室流出道梗阻，该方法的诱发强度更大，敏感性高。

2）蹲起激发试验的操作方法

患者站立于检查床旁，平举双臂于胸前，连续做 20 次下蹲－站立动作（运动过程中注意观察患者状态，如患者无法耐受或有不适可提前终止），患者快速（＜60 s）重新左侧卧位于检查床上，测量血压，观察心电图，观察患者心率是否达目标心率[21,26]。达到目标心率后于心尖左心室长轴切面和心尖五腔心切面采集峰值负荷状态下 LVOTG，同时多个切面观察二尖瓣反流程度是否增加[27-28]。若未达到目标心率，可再加做 10 次下蹲－站立动作直至达到目标心率后测量 LVOTG。

3）充分的蹲起激发试验标准

达到目标心率：①100％达标，（220－年龄）次/min；②90％达标，（200－年龄）次/min；③85％达标，（190－年龄）次/min（图 5）。

4）蹲起激发的注意事项

详见总论。

2. 运动负荷

多项关于 HCM 的研究数据表明运动负荷检查不仅安全，而且是 HCM 患者综合评估的关键方法[8,15]。目前可制定运动负荷超声心动图个体化运动

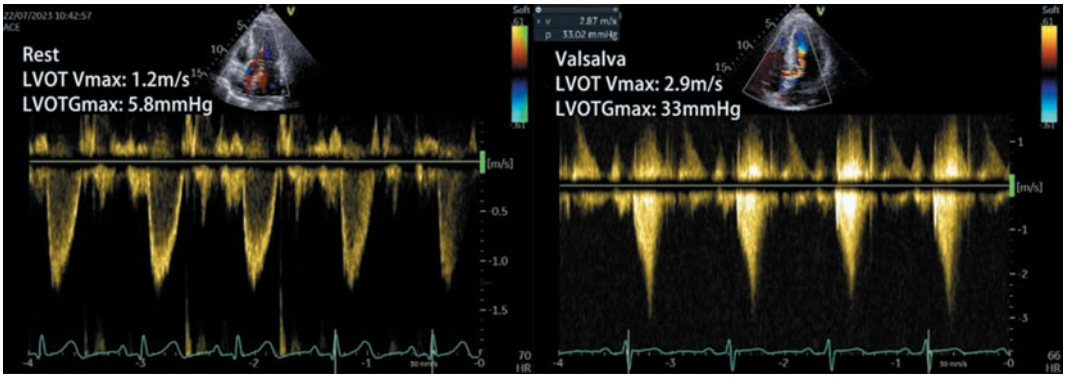

图 4　男性，52 岁，主诉“胸闷、气短 1 周，活动后加重”，超声提示肥厚型心肌病，静息状态下，左心室流出道血流速度正常，约 1.2 m/s；Valsalva 激发后，左心室流出道血流速度加快，达 2.9 m/s，峰值压差约 33 mmHg，提示该患者为肥厚型心肌病（左心室流出道隐匿性梗阻）（LVOTVmax：左心室流出道最大血流速度；LVOTGmax：跨左心室流出道最大压力阶差；1 mmHg = 0.133 kPa）

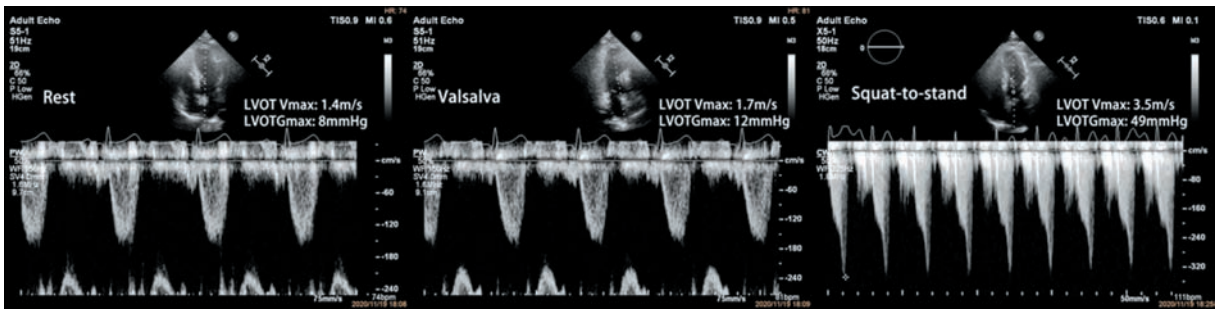

图 5　男性，32 岁，主诉“活动后黑朦 1 年，加重 1 个月”，静息状态（心率 74 次/min）及 Valsalva 激发试验后（心率 81 次/min）左心室流出道压差均低于 30 mmHg，蹲起激发试验后，心率增加至 111 次/min，此时左心室流出道峰值压差为 49 mmHg（1 mmHg = 0.133 kPa），达到隐匿性梗阻诊断标准

方案，重现日常运动中的临床症状，并有助于明确其发生机制。运动负荷已成为评估 HCM 症状与血流动力学异常相关性及其疗效的重要手段。运动负荷方式主要包括踏车运动试验和平板运动试验，建议可根据负荷试验室的条件进行自主选择。

（1）踏车运动试验

1）踏车运动试验原理

踏车运动过程中，健康人心率增加 2～3 倍，心肌收缩力增加 3～4 倍，动脉收缩压增加≥50%，正性变时变力效应将诱发 HCM 患者左心室流出道梗阻。此外，主动脉瓣下室间隔形态异常、左心室流出道异常条索和肌性结构、原发性二尖瓣装置异常（乳头肌异常附着等）、SAM 征、异常收缩期二尖瓣口及左心室流出道血流动力学状态均可导致左心室流出道梗阻加重及显著收缩期二尖瓣反流[29]。

2）踏车运动试验的操作方法

踏车运动负荷超声可以在站立位、坐位或半仰卧位进行。超声心动图在静息状态、运动期间和恢复初期前负荷降低时进行检查并测量相关指标。在负荷试验期间，尤其是在半仰卧运动期间，应重点观察以下临床情况和测量主要超声指标：血压、症状、心率、心电图变化、左心室流出道梗阻情况、左心室收缩功能、左心室舒张功能（E/e′）、二尖瓣反流和肺动脉收缩压。在患者最大耐受情况下达到诊断终点（图 6）即可停止试验，若达到其他终止指标之一也应停止[30]。

负荷峰值期图像采集应在 60～90 s 内（在心率恢复至 85%最大年龄预测心率前）完成[27]。需要特别注意的是，站立位 LVOTG 高于卧位测量，且站立位也往往是生活中症状出现时的真实体位，而运动后卧位测量，压差将迅速减低[31]。因此，有学者推荐对存在可疑与梗阻相关左心室解剖结构或症状的 HCM 患者，如果运动负荷未能充分诱发出左心室流出道梗阻，可在运动后进行站立位测量 LVOTG，甚至可以考虑餐后运动并进行站立位测压（图 6）。

3）图像采集和观察指标

建议在运动负荷过程中进行动态图像采集（具体如图 6 示）：除总论所述指标外，还应记录每一阶段血压及心电图变化，应用肺超声观察 B 线，若进行心肺运动试验，同时记录平均最大峰值摄氧量（VO_2max），进而辅助系统性明确病理生理机制并指导临床精准治疗[32]。

4）判断方法和终止标准

运动负荷试验阳性判断方法：出现明显症状（呼吸困难、心绞痛、晕厥等）；LVOTG≥50 mmHg；异常血压反应（低血压或运动后血压递增不良）；心

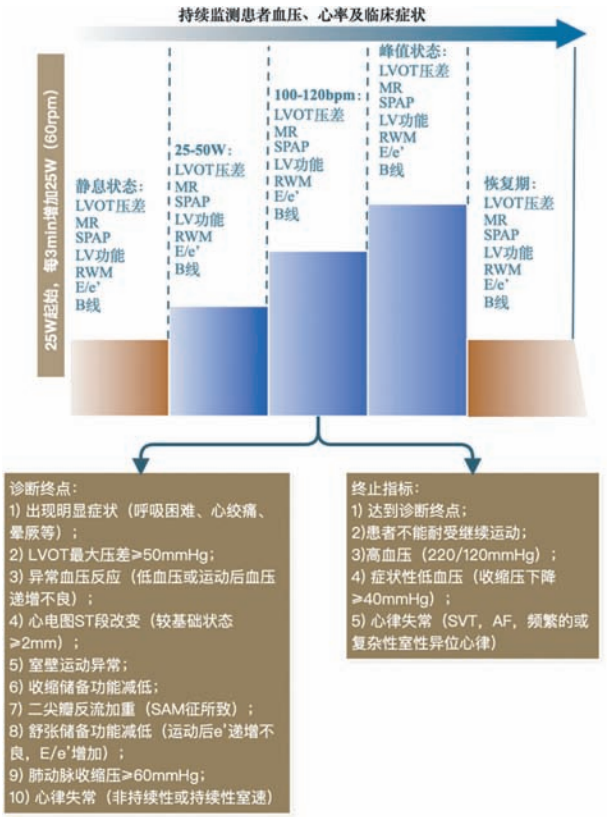

图 6　踏车运动负荷操作流程（LV：左心室；LVOT：左心室流出道；RWM：局部室壁运动；MR：二尖瓣反流；E：脉冲多普勒测定的二尖瓣尖处舒张早期血流速度；e′：组织多普勒测定二尖瓣环处舒张早期心肌运动速度；SPAP：肺动脉收缩压；SAM：收缩期前向运动；SVT：室上性心动过速；AF：心房颤动）（注意：根据肥厚部位不同，可出现左心室腔不同位置梗阻，除了左心室流出道梗阻，同时应注意其他部位的梗阻）。25～50 W 时为低剂量状态，若患者在该阶段心率尚未增加至 100～120 次/min，则需单独进行一次相应图像采集及参数分析，相反，若心率增加较快，该阶段心率已达 100～120 次/min，可合并采集一次即可（1 mmHg = 0.133 kPa）

电图 ST 段改变（较基础状态水平型或下斜型下移≥2 mm）；新增室壁运动异常；收缩储备功能减低；二尖瓣反流加重（SAM 征所致）；舒张储备功能减低（运动后 e′递增不良，E/e′增加）；肺动脉收缩压≥60 mmHg；心律失常（非持续性或持续性室速）。

运动负荷试验终止标准：患者不能耐受继续运动；血压上升至 220/120 mmHg；症状性低血压（收缩压下降≥40 mmHg）；心律失常（室上性心动过速、房颤、频繁或复杂性室性异位心律）。

5）注意事项

除总论中注意事项外，还应注意：

①餐后运动较空腹状态更能诱发出左心室流出道梗阻；②β 受体阻滞剂治疗时，患者在运动负荷状态下诱发左心室流出道梗阻的成功率和严重程度均会减低。对于已经使用 β 受体阻滞剂的患者仍然有相关症状，可在不停药的情况下进行运动负荷超声心动图检查，明确引起症状的原因；③如果运动后左心室流出道梗阻无明显加重，提示预后较好，应当寻找劳力性呼吸困难的其他原因；④应同时注意检测左心室收缩功能情况。

（2）平板运动试验

平板运动负荷为直立位，前负荷相对低于半卧位踏车。因此，平板运动诱发的 LVOTG 明显高于卧位踏车运动负荷[33]。直立平板与半卧位踏车运动负荷诱发 HCM 患者左心室流出道梗阻有效性的对比研究发现，直立平板运动更能有效复制患者日常生活状态出现的相关症状。

1）平板运动试验原理

同踏车运动试验。

2）操作方法/操作流程

参照踏车运动试验，单纯平板运动超声心动图在 HCM 患者评估中无法连续进行超声图像采集和 LVOTG 的测量，建议平板运动负荷时在静息状态、运动后即刻及恢复期进行三次图像采集及评估。

3）图像采集和观察指标

平板运动负荷试验超声图像采集和测量指标与踏车运动负荷相同（图 7）。

4）判断方法和终止标准

详见踏车运动试验。

5）注意事项

有研究指出平板运动后如果立即卧位测量，部分患者往往无法诱发出明显的 LVOTG 增高，而恢复期直立位测量则相反，因此建议对有症状患者在恢复期进行直立位测量以准确评估症状出现时的左心室腔内压差情况[31]。

3. 药物负荷

在 Valsalva 激发或运动负荷试验阴性时，可进行吸入亚硝酸异戊脂负荷试验。而潘生丁、腺苷、瑞加诺生可扩张冠状动脉血管，主要用于冠状动脉微循环障碍的评估，不建议应用于 HCM 梗阻性评估。

（1）药物负荷试验原理

目前指南已不再推荐常规使用多巴酚丁胺作为隐匿性左心室流出道梗阻 HCM 患者的药物负荷试验，较少用于室间隔心肌切除术中体外循环前后，以评估二尖瓣前叶与室间隔的接触情况和指导肥厚心肌切除范围和二尖瓣外科处理[30]。

临床上可采用吸入亚硝酸异戊酯行 HCM 患者药物负荷试验。应用亚硝酸异戊酯时，周围血管扩张，后负荷减少，心率加快，静脉回流减少，前负荷降低，可诱发左心室流出道梗阻[34]。目前临床上由于亚硝酸戊酯短缺，因此这项负荷试验应用可能受限。

（2）药物负荷试验的操作方法

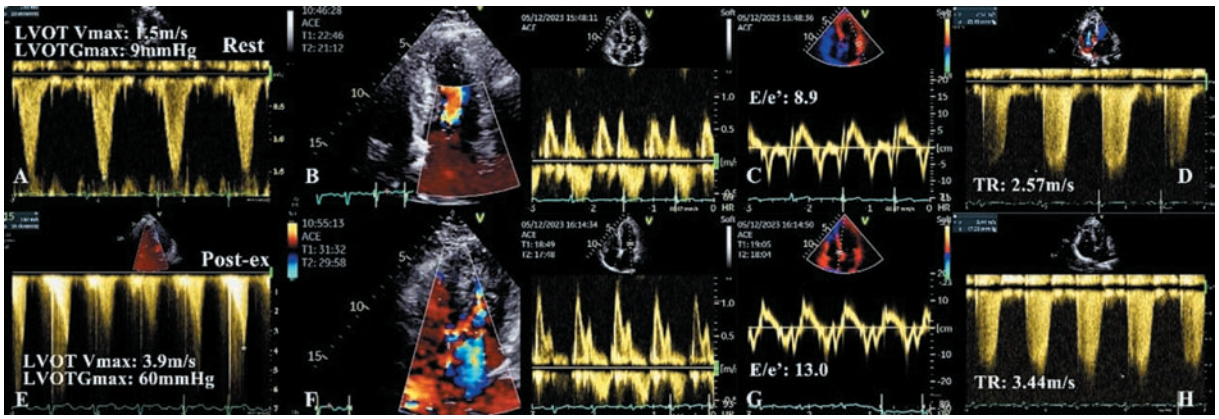

图 7　女性，67 岁，主诉“活动后胸闷 3 年余，加重 1 周”，既往超声心动图提示肥厚型心肌病，Valsalva 及蹲起激发试验左心室流出道峰值压差均＜30 mmHg，遂行平板运动负荷试验。**A**～**D** 图为静息状态图像，静息状态下左心室流出道峰值压差 9 mmHg（**A** 图），未见二尖瓣反流（**B** 图），E/e′ = 8.9，三尖瓣反流速度为 2.57 m/s（**D** 图）；**E**～**H** 图为运动后即刻图像，运动后即刻左心室流出道峰值压差达 60 mmHg（**E** 图），同时出现中量二尖瓣反流（**F** 图），左心室舒张储备功能减低，E/e′增加至 13.0（**G** 图），三尖瓣反流速度为 3.44 m/s，肺动脉收缩压明显增加，约为 52 mmHg（**H** 图）（LVOT Vmax：左心室流出道收缩期血流速度峰值；LVOTGmax：左心室流出道峰值压差；TR：三尖瓣反流；E：脉冲多普勒测定的二尖瓣尖处舒张早期血流速度；e′：组织多普勒测定二尖瓣环处舒张早期心肌运动速度；1 mmHg = 0.133 kPa）

受试者左侧卧位，用鼻孔深吸 5～6 次、单次剂量 0.3 ml 亚硝酸戊酯。在持续吸入亚硝酸异戊脂 1～2 min 后，采用连续波多普勒测量 LVOTG[13,35]。

（3）药物负荷试验阳性标准

吸入亚硝酸异戊酯后心率显著增加，患者出现颜面潮红或头晕症状。连续波多普勒测量 LVOT 峰值速度超过 2.7 m/s（LVOTG＞30 mmHg），即达到梗阻性 HCM 亚硝酸异戊酯负荷试验阳性标准[13,36]。

（4）药物负荷试验的注意事项

亚硝酸异戊酯禁忌与血管扩张剂同时使用，如西地那非（Sildenafil）、他达拉非（Tadalafil）等。二者同时使用可导致低血压，晕厥、中风等。因可增加眼压，青光眼患者应避免使用。亚硝酸异戊酯负荷试验与运动负荷试验结果并不完全一致，有研究报道年龄＞65 岁、室间隔肥厚程度较轻的 HCM 患者对亚硝酸异戊酯负荷试验更敏感，而室间隔肥厚程度较重者对运动负荷试验更敏感[35]。

四、负荷超声不同方法评估 HCM 左心室梗阻价值的比较

Valsalva 激发试验所获得的压差通常较运动负荷偏低，且常受用力程度的主观影响产生不同的反应，有报道称自我指导的 Valsalva 激发试验诊断左心室流出道梗阻假阴性率可高达 50%[8]。可采用目标导向的 Valsalva 激发超声心动图试验，其对 HCM 隐匿性梗阻检出率显著高于自我指导的 Valsalva 激发（38% 比 16.6%），接近运动负荷（50%）；对于 HCM 重度梗阻判断阳性率亦明显高于自我指导的 Valsalva 激发（28.3% 比 13.5%），接近运动负荷（29.7%）[23]。蹲起激发试验通过减少回心血量，降低前负荷及左心室腔大小从而诱发左心室流出道梗阻，有研究显示其对 HCM 患者隐匿梗阻及重度隐匿在梗阻的诱发成功率分别为 36.1% 及 25.2%[37]。但与 Valsalva 激发试验类似，二者对于高龄、重症、活动受限患者或低龄儿童患者难以实施。对于有症状的 HCM 患者，收缩期瞬时峰值压差＜50 mmHg，应推荐运动负荷试验[34]。运动负荷超声心动图试验最贴近生理状态来诱发左心室流出道梗阻。与仰卧位运动相比，直立位运动往往可诱发出更大的 LVOTG，但受可行性的影响。通常测量运动后即刻仰卧位压差，而非运动时峰值压差。有研究表明，平板运动负荷试验较半卧位踏车运动试验往往可诱发出更高的 LVOTG，平板运动负荷对于诱发 HCM 重度梗阻程度（LVOTG≥50 mmHg）的阳性率峰值状态下可达 91%，站立位恢复期可达 95%，而 Valsalva 激发及半卧位踏车试验均仅为 41%[33]。不推荐行多巴酚丁胺负荷试验评估左心室流出道梗阻。具体流程见图 8。

五、HCM 激发/负荷超声心动图临床应用展望

1. 精准诊断

超声心动图检查其他技术如应变技术、三维超声和冠脉功能评估结合激发/负荷超声心动图有助于 HCM 精准诊断。基因学结合超声心动图检查可将 HCM 基因改变与心脏超声检测发现室壁节段肥厚类型进行有机结合并相互印证，从而可大幅提高 HCM 诊断的准确性，为患者个性化诊疗方案的制定、临床遗传信息的解读提供帮助[38]。已有研究将人工智能结合心电图或磁共振技术用于 HCM 患者的诊断与鉴别诊断，然而，目前对于人工智能与超声技术结合用

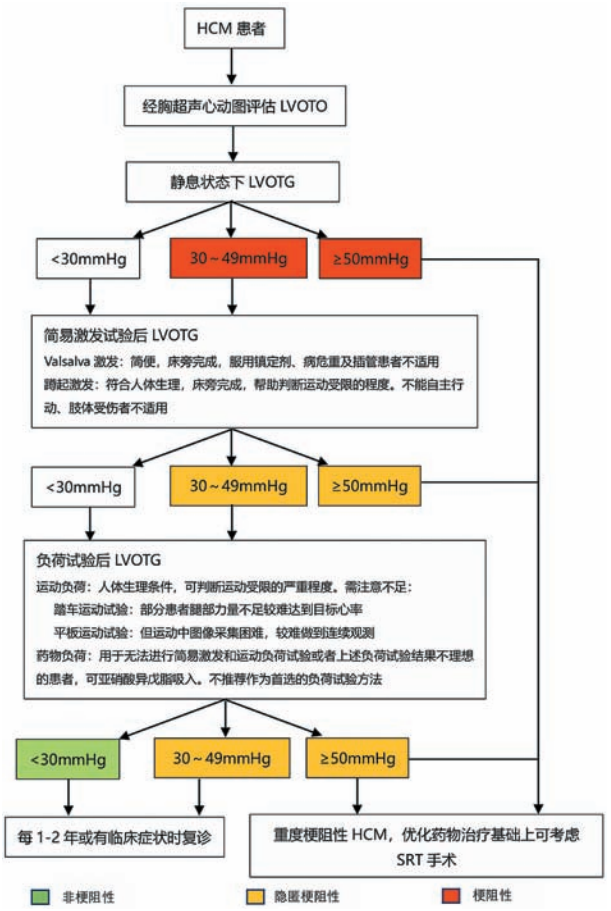

图 8　HCM 患者分型及 LVOTO 评估流程及处理建议（HCM：肥厚型心肌病；LVOTG：左心室流出道压力阶差；LVOTO：左心室流出道梗阻；SRT：室间隔减容治疗。1 mmHg = 0.133 kPa。分型按照流程出现颜色即可确诊）

于 HCM 患者的诊断及分型仍未见报道，随着数据的积累及技术的进步，相信该领域成果未来可期。

2. 指导治疗

（1）指导 HCM 疾病治疗、效果评估及随访

对于 HCM 患者风险评估，无论是否出现症状，超声识别严重血流动力学梗阻（≥50 mmHg）非常重要。HCM 患者静息状态下存在左心室流出道梗阻，提示死亡风险增高，可能出现心源性猝死。有症状 HCM 患者在最佳药物治疗基础上如果仍存在显著的左心室流出道梗阻常提示需要行室间隔减容术[30]。运动负荷超声心动图也可用于观察 β 受体阻滞剂的疗效。对于表型阳性的 HCM 患者，如有症状，建议行平板运动试验或者踏车试验；如无症状，则建议每 1～2 年行平板运动试验或者心肺运动试验检查以评价其功能状态[7]。对于行室间隔减容手术的 HCM 患者，推荐术后 3～6 个月行静息及激发试验评估是否仍存在左心室流出道梗阻。

（2）指导新型药物的剂量滴定

随着新型药物心肌肌球蛋白抑制剂（cardiac myosin inhibitor，CMI）如玛伐凯泰的获批上市，国家药品监督管理局要求启动伐凯泰治疗前、剂量滴定期间及之后定期进行超声心动图检查，以确认 LVOTG 降低，并监测心肌收缩功能过度下降；其中必须测量左心室射血分数（left ventricular ejection fraction，LVEF）及 Valsalva 激发后的 LVOTG[15]。在 CMI 初始治疗阶段要求每 4 周进行超声心动图检查直到 12 周。在药物维持阶段应当每 12 周行超声心动图检查。推荐采用二维双平面法或者三维超声测量 LVEF，在治疗全程中测量方法应保持一致。当心内膜边界显示不清时可采用声学增强剂。左心室整体纵向应变（global longitudinal strain，GLS）、左心室舒张功能、二尖瓣反流程度等可辅助判断心脏收缩功能的变化。每次行超声心动图检查时必须与既往的结果进行对比，尤其要关注 LVEF 或 LVOTG 有无变化。

现阶段急需建立激发/负荷超声心动图试验的专业化实验室标准，并对相关检查医师提供专门充足的理论知识和临床技能培训。

HCM 激发/负荷超声心动图临床应用推荐要点概括

1. 对于静息状态下 LVOTG ＜30 mmHg 的 HCM 患者，推荐进行激发/负荷超声心动图检查，观察 LVOTG 变化，以确定左心室流出道是否存在隐匿性梗阻（Ⅰ，B）。

2. 对于静息状态下 LVOTG＜50 mmHg 且药物治疗效果不佳的 HCM 患者，推荐进行激发/负荷超声心动图检查，测定 LVOTG 的变化，以明确是否需要手术干预（Ⅰ，B）。

3. 激发/负荷超声心动图检查观察内容包括：评估有无二尖瓣前叶 SAM 征及分级、左心室流出道血流加速情况、左心室腔梗阻位置、左心室梗阻部位最大血流速度及压力阶差（Ⅰ，B）。

4. 激发/负荷超声心动图检查应严格把握各项负荷试验的适应证和禁忌证，试验前准备充足的空间，配备抢救车、监护仪、除颤仪和氧气等设备以及必要的抢救药物，试验过程中监测心电图和血压（Ⅰ，B）。

5. Valsalva 激发试验无侵入性且操作简便，推荐所有静息状态 LVOTG＜50 mmHg 的 HCM 患者均行 Valsalva 激发试验（Ⅰ，B）。

6. 对于有症状的 HCM 患者，当静息状态或 Valsalva 激发试验后 LVOTG 仍＜50 mmHg，推荐行运动负荷超声心动图检查以评估激发后左心室流出道梗阻和运动诱发的二尖瓣反流情况（Ⅰ，B）。

7. 对于无症状的 HCM 患者，当静息或

Valsalva 激发试验后 LVOTG 仍<50 mmHg，推荐采用运动负荷超声心动图评估 LVOTG 以指导生活方式及药物治疗方案的选择（Ⅱb，C）。

8. 对于拟行室间隔减容术的梗阻型 HCM 患者，推荐行运动负荷超声心动图（Ⅰ，B）。

9. 运动负荷试验阳性判断方法包括：出现明显症状（呼吸困难、心绞痛、晕厥等）；LVOTG≥50 mmHg；异常血压反应（低血压或运动后血压递增不良）；心电图 ST 段改变（较基础状态水平型或下斜型下移≥2 mm）；新增室壁运动异常；收缩储备功能减低；二尖瓣反流加重（SAM 征所致）；舒张储备功能减低（运动后 e′递增不良，E/e′增加）；肺动脉收缩压≥60 mmHg；心律失常（非持续性或持续性室速）（Ⅱa，B）。

10. 运动负荷试验终止标准包括：患者不能耐受继续运动；血压上升至 220/120 mmHg；症状性低血压（收缩压下降≥40 mmHg）；心律失常（室上性心动过速、房颤、频繁或复杂性室性异位心律）（Ⅱa，B）。

11. 在 Valsalva 激发或运动负荷试验阴性或未达到目标状态时，不推荐多巴酚丁胺负荷试验，可行亚硝酸异戊酯吸入负荷超声心动图（Ⅱb，C）；。

12. 药物负荷试验阳性标准：吸入亚硝酸异戊酯后心率显著增加，患者出现颜面潮红或头晕症状。连续波多普勒测量左心室流出道峰值速度＞2.7 m/s（LVOTG＞30 mmHg），即达梗阻性 HCM 亚硝酸异戊酯负荷试验阳性标准（Ⅱa，B）。

13. 行室间隔减容术的 HCM 患者，推荐术后 3～6 个月行静息及激发/负荷超声心动图检查评估是否仍存在左心室流出道梗阻（Ⅰ，B）。

14. 推荐左心室功能储备和临床症状不明确的 HCM 患者每隔 2～3 年进行一次运动负荷试验（Ⅱb，C）。

15. HCM 患者在 CMI 初始治疗阶段（12 周内）每 4 周进行超声心动图检查直到 12 周；在药物维持阶段每 12 周行超声心动图检查，关注 LVEF 或 LVOTG 有无变化（Ⅱa，B）。

利益冲突 所有作者声明无利益冲突

指南编写组成员

组长：张梅（山东大学齐鲁医院）；尹立雪（四川省人民医院）；张运（山东大学齐鲁医院）

编审专家（按姓氏汉语拼音为序）：

陈立新（深圳市人民医院）；冷晓萍（哈尔滨医科大学附属第二医院）；刘晓玲（山东大学齐鲁医院）；刘莹莹（深圳市人民医院）；吕明（山东大学齐鲁医院）；马春燕（中国医科大学附属第一医院）；任卫东（中国医科大学附属盛京盛京医院）；舒先红（复旦大学附属中山医院）；田家玮（哈尔滨医科大学附属第二医院）；王浩（中国医学科学院阜外医院）；王胰（四川省人民医院）；谢明星（华中科技大学同济医学院附属协和医院）；许迪（江苏省人民医院）；徐铭俊（山东大学齐鲁医院）；尹立雪（四川省人民医院）；张梅（山东大学齐鲁医院）；张莹（广东省人民医院）；张媛（山东大学齐鲁医院）；张运（山东大学齐鲁医院）；朱好辉（河南省人民医院）；朱天刚（北京大学人民医院）

方法学专家：吕明（山东大学齐鲁医院）；张媛（山东大学齐鲁医院）

执笔人：马春燕（中国医科大学附属第一医院）；冷晓萍（哈尔滨医科大学附属第二医院）；朱好辉（河南省人民医院）；徐铭俊（山东大学齐鲁医院）；王胰（四川省人民医院）；张莹（广东省人民医院）；陈立新（深圳市人民医院）；刘晓玲（山东大学齐鲁医院）

秘书：徐铭俊（山东大学齐鲁医院）；刘晓玲（山东大学齐鲁医院）

参 考 文 献

[1] Ommen SR, Ho CY, Asif IM, et al. 2024 AHA/ACC/AMSSM/HRS/PACES/SCMR Guideline for the Management of Hypertrophic Cardiomyopathy: A Report of the American Heart Association/American College of Cardiology Joint Committee on Clinical Practice Guidelines[J]. Circulation, 2024, 149(23): e1239-e1311. DOI: 10.1161/CIR.0000000000001250.

[2] Ommen SR, Mital S, Burke MA, et al. 2020 AHA/ACC Guideline for the Diagnosis and Treatment of Patients with Hypertrophic Cardiomyopathy: Executive Summary: A Report of the American College of Cardiology/American Heart Association Joint Committee on Clinical Practice Guidelines[J]. J Am Coll Cardiol, 2020, 76(25): 3022-3055. DOI: 10. 1016/j. jacc. 2020. 08. 044.

[3] Maron BJ, Rowin EJ, Udelson JE, et al. Clinical spectrum and management of heart failure in hypertrophic cardiomyopathy[J]. JACC Heart Fail, 2018, 6(5): 353-363. DOI: 10. 1016/j. jchf. 2017. 09. 011.

[4] Semsarian C, Ingles J, Maron MS, et al. New perspectives on the prevalence of hypertrophic cardiomyopathy[J]. J Am Coll Cardiol, 2015, 65(12): 1249-1254. DOI: 10. 1016/j. jacc. 2015. 01. 019.

[5] 国家心血管病中心心肌病专科联盟，中国医疗保健国际交流促进会心血管病精准医学分会“中国成人肥厚型心肌病诊断与治疗指南 2023”专家组. 中国成人肥厚型心肌病诊断与治疗指南 2023[J]. 中国循环杂志, 2023, 38(1): 1-33. DOI: 10. 3969/j. issn. 1000-3614. 2023. 01. 001.

The Joint Committee of Cardiomyopathy Specialty Alliance, National Center for Cardiovascular Diseases/Cardiovascular Precision Medicine Branch of China International Exchange and Promotive Association for Medical and Health Care. 2023 Guideline for Diagnosis and Treatment of Patients With Hypertrophic Cardiomyopathy[J]. Chinese Circulation Journal, 2023, 38(1): 1-33. DOI: 10. 3969/j. issn. 1000-3614. 2023. 01. 001.

[6] Maron MS, Olivotto I, Zenovich AG, et al. Hypertrophic cardiomyopathy is predominantly a disease of left ventricular outflow tract obstruction[J]. Circulation, 2006, 114(21): 2232-2239. DOI: 10. 1161/CIRCULATIONAHA. 106. 644682.

[7] Ommen SR, Mital S, Burke MA, et al. 2020 AHA/ACC Guideline for the Diagnosis and Treatment of Patients with

Hypertrophic Cardiomyopathy: Executive Summary: A Report of the American College of Cardiology/American Heart Association Joint Committee on Clinical Practice Guidelines[J]. Circulation, 2020, 142 (25): e533-e557. DOI: 10.1161/CIR.0000000000000938.

[8] Rowin EJ, Maron BJ, Olivotto I, et al. Role of exercise testing in hypertrophic cardiomyopathy [J]. JACC Cardiovasc Imaging, 2017, 10(11): 1374-1386. DOI: 10.1016/j.jcmg.2017.07.016.

[9] Ayoub C, Geske JB, Larsen CM, et al. Comparison of valsalva maneuver, amyl nitrite, and exercise echocardiography to demonstrate latent left ventricular outflow obstruction in hypertrophic cardiomyopathy[J]. Am J Cardiol, 2017, 120(12): 2265-2271. DOI: 10.1016/j.amjcard.2017.08.047.

[10] Pellikka PA, Oh JK, Bailey KR, et al. Dynamic intraventricular obstruction during dobutamine stress echocardiography. A new observation[J]. Circulation, 1992, 86(5): 1429-1432. DOI: 10.1161/01.cir.86.5.1429.

[11] Barletta G, Del Bene MR, Gallini C, et al. The clinical impact of dynamic intraventricular obstruction during dobutamine stress echocardiography[J]. Int J Cardiol, 1999, 70(2): 179-189. DOI: 10.1016/s0167-5273(99)00081-9.

[12] Authors/Task Force members; Elliott PM, Anastasakis A, Borger MA, et al. 2014 ESC Guidelines on diagnosis and management of hypertrophic cardiomyopathy: the Task Force for the Diagnosis and Management of Hypertrophic Cardiomyopathy of the European Society of Cardiology (ESC)[J]. Eur Heart J, 2014, 35(39): 2733-2779. DOI: 10.1093/eurheartj/ehu284.

[13] Gersh BJ, Maron BJ, Bonow RO, et al. 2011 ACCF/AHA guideline for the diagnosis and treatment of hypertrophic cardiomyopathy: executive summary: a report of the American College of Cardiology Foundation/American Heart Association Task Force on Practice Guidelines[J]. Circulation, 2011, 124(24): 2761-2796. DOI: 10.1161/CIR.0b013e318223e230.

[14] Arbelo E, Protonotarios A, Gimeno JR, et al. 2023 ESC Guidelines for the management of cardiomyopathies[J]. Eur Heart J, 2023, 44(37): 3503-3626. DOI: 10.1093/eurheartj/ehad194.

[15] Mitchell CC, Frye C, Jankowski M, et al. A practical approach to echocardiographic imaging in patients with hypertrophic cardiomyopathy[J]. J Am Soc Echocardiogr, 2023, 36(9): 913-932. DOI: 10.1016/j.echo.2023.04.020.

[16] Varga A, Garcia MA, Picano E. Safety of stress echocardiography (from the International Stress Echo Complication Registry)[J]. Am J Cardiol, 2006, 98(4): 541-543. DOI: 10.1016/j.amjcard.2006.02.064.

[17] Fennich N, Ellouali F, Abdelali S, et al. Stress echocardiography: safety and tolerability[J]. Cardiovasc Ultrasound, 2013, 11: 30. DOI: 10.1186/1476-7120-11-30.

[18] Pstras L, Thomaseth K, Waniewski J, et al. The Valsalva manoeuvre: physiology and clinical examples[J]. Acta Physiol (Oxf), 2016, 217(2): 103-119. DOI: 10.1111/apha.12639.

[19] Drinko JK, Nash PJ, Lever HM, et al. Safety of stress testing in patients with hypertrophic cardiomyopathy[J]. Am J Cardiol, 2004, 93(11): 1443-1444, A12. DOI: 10.1016/j.amjcard.2004.02.054.

[20] 中华医学会超声医学分会超声心动图学组. 负荷超声心动图规范化操作指南[J]. 中国医学影像技术, 2017, 33(4): 632-638.

[21] Lang RM, Badano LP, Mor-Avi V, et al. Recommendations for cardiac chamber quantification by echocardiography in adults: an update from the American Society of Echocardiography and the European Association of Cardiovascular Imaging[J]. J Am Soc Echocardiogr, 2015, 28(1): 1-39. e14. DOI: 10.1016/j.echo.2014.10.003.

[22] Shallik NA, Moustafa AH, Marcus MAE. Virtual Endoscopy and 3D Reconstruction in the Airways [M]. Cham: Springer International Publishing AG, 2019.

[23] Kumar S, Van Ness G, Bender A, et al. Standardized goal-directed valsalva maneuver for assessment of inducible left ventricular outflow tract obstruction in hypertrophic cardiomyopathy[J]. J Am Soc Echocardiogr, 2018, 31(7): 791-798. DOI: 10.1016/j.echo.2018.01.022.

[24] Ghazal SN. Valsalva maneuver in echocardiography [J]. J Echocardiogr, 2017, 15(1): 1-5. DOI: 10.1007/s12574-016-0310-8.

[25] Saldaña García J, Torremocha López A, Dawid Milner MS. Influence of repetitions on the Valsalva maneuver [J]. Clin Neurophysiol Pract, 2020, 5: 104-111. DOI: 10.1016/j.cnp.2020.04.003.

[26] Peteiro J, Barriales-Villa R, Larrañaga-Moreira JM, et al. Value of a comprehensive exercise echocardiography assessment for patients with hypertrophic cardiomyopathy[J]. J Cardiol, 2021, 77(5): 525-531. DOI: 10.1016/j.jjcc.2020.11.017.

[27] Turvey L, Augustine DX, Robinson S, et al. Transthoracic echocardiography of hypertrophic cardiomyopathy in adults: a practical guideline from the British Society of Echocardiography [J]. Echo Res Pract, 2021, 8(1): G61-G86. DOI: 10.1530/ERP-20-0042.

[28] Anwar AM, tenCate FJ. Echocardiographic evaluation of hypertrophic cardiomyopathy: a review of up-to-date knowledge and practical tips [J]. Echocardiography, 2021, 38(10): 1795-1808. DOI: 10.1111/echo.15200.

[29] Tower-Rader A, Betancor J, Lever HM, et al. A comprehensive review of stress testing in hypertrophic cardiomyopathy: assessment of functional capacity, identification of prognostic indicators, and detection of coronary artery disease[J]. J Am Soc Echocardiogr, 2017, 30(9): 829-844. DOI: 10.1016/j.echo.2017.05.017.

[30] Lancellotti P, Pellikka PA, Budts W, et al. The Clinical Use of Stress Echocardiography in Non-Ischaemic Heart Disease: Recommendations from the European Association of Cardiovascular Imaging and the American Society of Echocardiography[J]. J Am Soc Echocardiogr, 2017, 30(2): 101-138. DOI: 10.1016/j.echo.2016.10.016.

[31] Cotrim CA, Café H, João I, et al. Exercise stress echocardiography: where are we now?[J]. World J Cardiol, 2022, 14(2): 64-82. DOI: 10.4330/wjc.v14.i2.64.

[32] Palinkas ED, Re F, Peteiro J, et al. Pulmonary congestion during exercise stress echocardiography in hypertrophic cardiomyopathy [J]. Int J Cardiovasc Imaging, 2022, 38(12): 2593-2604. DOI: 10.1007/s10554-022-02620-0.

[33] Reant P, Dufour M, Peyrou J, et al. Upright treadmill vs. semi-supine bicycle exercise echocardiography to provoke obstruction in symptomatic hypertrophic cardiomyopathy: a pilot study[J]. Eur Heart J Cardiovasc Imaging, 2018, 19(1): 31-38. DOI: 10.1093/ehjci/jew313.

[34] Nagueh SF, Phelan D, Abraham T, et al. Recommendations for Multimodality Cardiovascular Imaging of Patients with Hypertrophic Cardiomyopathy: An Update from the American Society of Echocardiography, in Collaboration with the American Society of Nuclear Cardiology, the Society for Cardiovascular Magnetic Resonance, and the Society of Cardiovascular Computed Tomography[J]. J Am Soc Echocardiogr, 2022, 35(6): 533-569. DOI: 10.1016/j.echo.2022.03.012.

[35] Marwick TH, Nakatani S, Haluska B, et al. Provocation of latent left ventricular outflow tract gradients with amyl nitrite and exercise in hypertrophic cardiomyopathy[J]. Am J Cardiol, 1995, 75(12): 805-809. DOI: 10.1016/s0002-9149(99)80416-0.

[36] Sheikh KH, Pearce FB, Kisslo J. Use of Doppler echocardiography and amyl nitrite inhalation to characterize left ventricular outflow obstruction in hypertrophic cardiomyopathy[J]. Chest, 1990, 97(2): 389-395. DOI: 10.1378/chest.97.2.389.

[37] Peng L, Burczak DR, Newman DB, et al. Repetitive squat-to-stand provocation of dynamic left ventricular outflow tract obstruction in hypertrophic cardiomyopathy[J]. J Am Soc Echocardiogr, 2022, 35(3): 323-326. DOI: 10.1016/j.echo.2021.10.016.

[38] Zhou N, Weng H, Zhao W, et al. Gene-echocardiography: refining genotype-phenotype correlations in hypertrophic cardiomyopathy[J]. Eur Heart J Cardiovasc Imaging, 2023, 25(1): 127-135. DOI: 10.1093/ehjci/jead200.

（收稿日期：2024-04-29）

附件 1 建议肥厚型心肌病超声心动图激发/负荷试验报告模板

肥厚型心肌病超声心动图激发/负荷试验报告模板

姓名：	性别：	年龄：	ID：
科室：	检查日期：	设备型号：	检查医师：

超声心动图激发/负荷试验方法：_____

超声心动图检查测量指标

舒张末期左心室内径（mm）			静息状态	峰值状态
舒张末期室间隔厚度（mm）		左心室流出道血流速度（cm/s）		
舒张末期左心室后壁厚度（mm）		左心室流出道压力阶差（mmHg）		
左心室最大室壁厚度位置（节段）		二尖瓣反流		
左心室最大室壁厚度（mm）		肺动脉收缩压（mmHg）		
舒张末期左心室容积（ml）				
收缩末期左心室容积（ml）				
左心房内径（mm）				
左心房容积指数（ml/m^2）				
LVEF（%）				
LVGLS（%）				
E/e′				
存在动态梗阻	□是 □否			
最大流速位置	□左心室流出道（与 SAM 相关） □左心室中部 □心尖部			
是否存在 SAM	□是 □否			

注：SAM 为二尖瓣前叶收缩期前向运动

结论：

1. 激发/负荷试验 □阳性 □阴性 □无法判定
2. 肥厚型心肌病 □重度梗阻性 □梗阻性 □隐匿梗阻性 □非梗阻性
3. 有/无二尖瓣反流