·标准与讨论·

成人肺高血压超声心动图临床应用指南 2026

中国医师协会心血管内科医师分会肺血管学组　中国超声心动图学会　中国康复医学会心血管疾病预防与康复专委会

通信作者：陈绍良，南京医科大学附属南京医院心血管内科，南京 211300，Email：chmengx@126.com；荆志成，广东省医学科学院 广东省人民医院心血管内科，广州 510080，Email：jingzhicheng@vip.163.com；尹立雪，电子科技大学附属医院 四川省人民医院心血管超声及心功能科，成都 610072，Email：yinlixue_cardiac@163.com；范粉灵，西安交通大学第一附属医院心血管内科，西安 710061，Email：happyling@mail.xjtu.edu.cn

【摘要】 近十余年来，肺高血压在定义、流行病学、高危人群、病因、病理生理学，以及临床分类、风险评估、诊断与治疗策略等方面均取得显著进展。超声心动图是肺高血压的一线筛查方法和最常用的无创诊断手段以及最重要的系统性评估检查策略之一，对肺高血压的筛查、诊断和治疗具有非常重要的意义。但是，迄今为止我国鲜见统一、规范和标准化的肺高血压超声心动图筛查及诊断流程，这导致不同中心、不同操作者超声心动图检测指标和报告结果存在较大差异。不同临床专家对超声心动图的检测指标及结果解读各异，明显地制约了超声心动图在肺高血压诊治指导中的广泛应用。为了进一步提升我国超声心动图在成人肺高血压规范化筛查、诊断、风险评估、治疗目标制定和治疗效果判断中的准确性及一致性，同时为超声医师及临床医师提供一个科学的临床应用指南，中国医师协会心血管内科分会肺血管学组、中国超声心动图学会和中国康复医学会心血管疾病预防与康复专委会组织心血管病学、肺血管病学、呼吸病学和超声影像学等各领域的相关专家，根据国内外最新研究成果及国内外的循证医学证据，结合国际肺高血压心动超声检查最新指南或共识，制订了本指南。本指南根据不同级别医院和肺高血压中心肺血管专业医师及超声心动图技术人员条件分层描述，整合出适合不同级别医院或中心的超声心动图操作流程及采集参数，再根据临床诊治阶段及需求，将流程逐一展开到筛查、诊断、评估和随访等全疾病周期，从而为不同背景及级别医院和医师提供统一的超声心动图应用路径及指标采集，为进一步规范我国超声心动图评估成人肺高血压提供参考。

【关键词】 成人；　肺高血压；　超声心动图；　指南

基金项目：四大慢病重大专项（2024ZD0526700，2024ZD05272041）；国家自然科学基金（82270057）

实践指南注册：国际实践指南注册与透明化平台（PREPARE-2025CN1303）

Clinical application of echocardiography in the diagnosis and treatment of adult pulmonary hypertension: a Chinese guideline (2026)

Pulmonary Vascular Group of Chinese Medical Doctor Association of Cardiology, Chinese Society of Echocardiography, Specialized Committee of Cardiovascular Disease Prevention and Rehabilitation of Chinese Association of Rehabilitation Medicine

Corresponding authors: Chen Shaoliang, Department of Cardiovascular Medicine, Nanjing Hospital

DOI：10.3760/cma.j.cn112138-20260214-00097

收稿日期　2026-02-14　　**本文编辑**　刘雪松

引用本文：中国医师协会心血管内科医师分会肺血管学组，中国超声心动图学会，中国康复医学会心血管疾病预防与康复专委会. 成人肺高血压超声心动图临床应用指南 2026[J]. 中华内科杂志，2026，65(7)：681-696. DOI：10.3760/cma.j.cn112138-20260214-00097.

中华医学会杂志社 Chinese Medical Association Publishing House　版权所有　违者必究

Affiliated to Nanjing Medical University, Nanjing 211300, China, Email: chmengx@126.com; Jing Zhicheng, Department of Cardiovascular Medicine, Guangdong Provincial People's Hospital, Guangdong Academy of Medical Sciences, Guangzhou 510080, China, Email: jingzhicheng@vip.163.com; Yin Lixue, Department of Cardiovascular Ultrasonod and Cardiac Function, Affiliated Hospital of University of Electronic Science and Technology of China, Sichuan Provincial People's Hospital, Chengdu 610072, China, Email: yinlixue_cardiac@163.com; Fan Fenling, Department of Cardiovascular Medicine, First Affiliated Hospital of Xi'an Jiaotong University, Xi'an 710061, China, Email: happyling@mail.xjtu.edu.cn

【Abstract】 Over the past decade, significant advances have been made in the definition, epidemiology, identification of high-risk populations, aetiology, pathophysiology, clinical classification, risk stratification, and diagnostic and therapeutic strategies for pulmonary hypertension. Echocardiography remains the primary first-line screening tool and the most widely used initial diagnostic modality, and it is essential for longitudinal follow-up and assessment of treatment response. However, to date, a unified, standardized, and protocol-based echocardiographic pathway for screening and diagnosing pulmonary hypertension remains lacking in China, resulting in marked inter-center and inter-operator variability in echocardiographic parameters and reporting. Differences among clinical experts in the selection and interpretation of echocardiographic measurements have further limited the broad application of echocardiography in guiding the diagnosis and management of pulmonary hypertension. To improve the accuracy and consistency of standardized echocardiographic screening, diagnosis, risk assessment, treatment target setting, and therapeutic response evaluation in adult pulmonary hypertension in China, experts in cardiology, pulmonary vascular medicine, respiratory medicine, and echocardiographic imaging were convened by the Pulmonary Vascular Group of Chinese Medical Doctor Association of Cardiology, Chinese Society of Echocardiography, and Specialized Committee of Cardiovascular Disease Prevention and Rehabilitation of the Chinese Association of Rehabilitation Medicine to develop this guideline based on the latest domestic and international evidence, as well as recent international guidelines and consensus statements. This guideline provides stratified recommendations according to hospital capabilities and the expertise of pulmonary vascular physicians and echocardiographic technicians, and integrates echocardiographic workflows and acquisition parameters applicable to different levels of medical institutions. The workflow spans the entire disease course, including screening, diagnosis, assessment, and follow-up. This guideline aims to establish a unified pathway for echocardiographic application and parameter acquisition across institutions and physicians of varying backgrounds and levels, and to serve as a reference for further standardizing echocardiographic evaluation of adult pulmonary hypertension in China.

【Key words】 Adult; Pulmonary hypertension; Echocardiography; Guideline

Fund program: Four-Major-NCDs National Major Project (2024ZD0526700, 2024ZD05272041); National Natural Science Foundation of China (82270057)

Practice guideline registration: Practice Guideline Registration for Transparency (PREPARE-2025CN1303)

一、前言

肺高血压是以肺动脉压力升高和肺血管阻力增加为特征，进一步导致右心结构与功能的改变，甚至右心电机械功能衰竭和死亡的一种病理生理综合征，是导致肺动脉压力增高的一类临床疾病的总称。随着疾病的进展，右心系统损伤及其严重程度是影响肺高血压患者临床结局的主要决定因素。2022 欧洲心脏病学会（European Society of Cardiology，ESC）和欧洲呼吸学会（European Respiratory Society，ERS）肺高血压诊断和治疗指南更新肺高血压定义为海平面水平静息状态下平均肺动脉压（mean pulmonary artery pressure，mPAP）大于 20 mmHg（1 mmHg=0.133 kPa）[1]。2024 年第七届世界肺高血压大会（World Symposium on Pulmonary Hypertension，WSPH）指出：mPAP 即使轻度升高也会显著增加患者的主要不良临床事件发生风险[2]。最新公布的我国成人先天性心脏病相关肺动脉高压诊断与治疗指南已采用新的诊断标准[3]。同时，肺高血压病因学复杂，除了特发性或家族性肺高血压外，人体多个系统、多个器官病变也可以导致肺高血压。根据病因及临床特征将其分为 5 大类，第一大类：肺动脉高压；第二大类：左心疾病相关肺高血压；第三大类：肺部疾病或缺氧相关肺高血压；第四大类：肺动脉阻塞相关肺高血压；第五大类：多种机制或病因不明肺高血压[1]。

中华医学会杂志社 Chinese Medical Association Publishing House 版权所有 违者必究

超声心动图因其无创、可及性强和经济，在绝大多数不同水平的医院均可以开展，是成人肺高血压筛查与全程管理的核心无创工具，其价值在于概率判断、结构功能综合评估、趋势随访与风险分层[4-12]。无论在疑似肺高血压高危人群的筛查、初步诊断，还是在已诊断肺高血压患者的风险评估和治疗效果判断，都起着至关重要的作用，是肺高血压筛查、初步诊断、鉴别诊断、病情严重程度判断，甚至治疗方案决策以及疗效随访最重要的检查手段之一[13-19]。既往的诸多研究都显示通过标准超声心动图估测的肺动脉收缩压（pulmonary artery systolic pressure，PASP）与右心导管检查（right heart catheterization，RHC）测量结果有较好的一致性[20-22]。但鉴于超声心动图对PASP的估测受三尖瓣反流信号质量、右心房压力估测误差等因素影响，仍有部分研究显示与RHC相比超声心动图有高估PASP的可能[20, 23]。所以，超声心动图在成人肺高血压中应用中需要注意，在肺高血压诊断中，超声心动图检查仍不能取代RHC作为诊断肺高血压的金标准；在肺高血压全程评估中，超声心动图检查需要基于标准化图像采集与多指标综合判断，包括纳入右心结构和功能参数。

随着肺高血压诊断标准的前移，更加强调了肺高血压早期筛查的重要性，从根本上明确了肺高血压早期诊断的意义，也对超声心动图在肺高血压早期筛查和更早期诊断、严重程度和治疗疗效精细化评估与动态随访等均提出了全新的挑战和更高的要求。同时，超声心动图对右心室-肺动脉耦联的评估、右心系统结构与功能的观测，甚至左右心系统耦联的判断也越来越多地受到重视[24]。目前国内外通用的指南均强调了右心系统评估在肺高血压病因学和病理生理学机制诊断及严重程度判断中的重要意义，并将右心结构和功能相关的超声心动图指标纳入到临床风险评估模型之中[1, 25-28]。WSPH作为国际上最早关注肺高血压、专注于肺高血压研究进展、定期更新肺高血压专业指南的权威国际学术组织，在2018年第六届WSPH上就提出了心肺生理学与右心衰竭的定义，突出了右心系统在肺高血压进展中的关键作用[29]。2024年第七届WSPH更新了右心病理生理学及右心与肺血管相互作用的最新进展，进一步强化指出右心功能在肺高血压病情预测及长期随访中的意义，强调超声心动图检查评估右心相关指标的重要性，呼吁更为专业科学的右心超声心动图指南发布[24]。2025年美国超声心动图学会（American Society of Echocardiography，ASE）发布了《成人肺高血压右心超声心动图评估指南》，强调了应用超声心动图准确评估右心功能在肺高血压管理及肺高血压中心转诊中的核心作用，为肺高血压中心规范化右心系统超声心动图检查指标及方法提供了重要的参考[19]。因此，我国亦亟待制定符合我国国情和肺高血压患者需求、适应于我国医疗机构及肺高血压中心、专业性强的规范性超声心动图应用意见。

为此，中国医师协会心血管内科分会肺血管学组、中国超声心动图学会和中国康复医学会心血管疾病预防与康复专委会组织心血管病学、肺血管病学、呼吸病学和超声影像学等各领域的相关专家，根据国内外最新研究成果尤其是来自国内的循证医学证据制订本指南，撰写了适合不同患者情况和疾病阶段、符合不同肺高血压相关临床医师需求、兼顾不同级别医院的可行性的成人肺高血压超声心动图临床应用指南。从超声心动图在肺高血压早期筛查到肺高血压系统性诊断和风险评估，再到肺高血压治疗目标设定和治疗指导，最后到治疗效果监测与肺高血压随访等全疾病周期中的应用，最终概括出超声心动图在成人肺高血压筛查和诊治中应用三步走流程（图1~3）。按照现有的研究证据和临床意义，给予相应的推荐级别（表1、2）。

二、超声心动图在成人肺高血压筛查中的应用

超声心动图的规范化应用有助于成人肺高血压的早期识别、及时诊断和治疗干预[19, 26]。在病因学高危人群、临床表现和其他实验室检查综合评估疑似肺高血压患者，系统的超声心动图筛查，有助于提高肺高血压的早期检出率，缩短诊断延迟时间，并为后续风险评估和治疗决策奠定基础。

推荐意见1　对临床表现和其他实验室检查综合评估疑似肺高血压的，或者存在肺高血压相关疾病或高危因素的成人患者，建议常规行超声心动图筛查，以早期识别肺高血压。（推荐类别：Ⅰ类；证据等级：A级）

要点说明：具有肺高血压家族史或临床病史中存在肺高血压相关疾病或高危因素包括但不限于：先天性心脏病、风湿免疫性疾病、慢性心肺疾病、静脉血栓栓塞症、人类免疫缺陷病毒感染、慢性肾功能衰竭、门静脉高压、特殊药物或毒物暴露、肺高血压家族史、长期高原或严重污染环境暴露者，以及部分血液病、代谢性疾病、肺肿瘤合并血栓性疾病、

中华医学会杂志社 Chinese Medical Association Publishing House 版权所有 违者必究

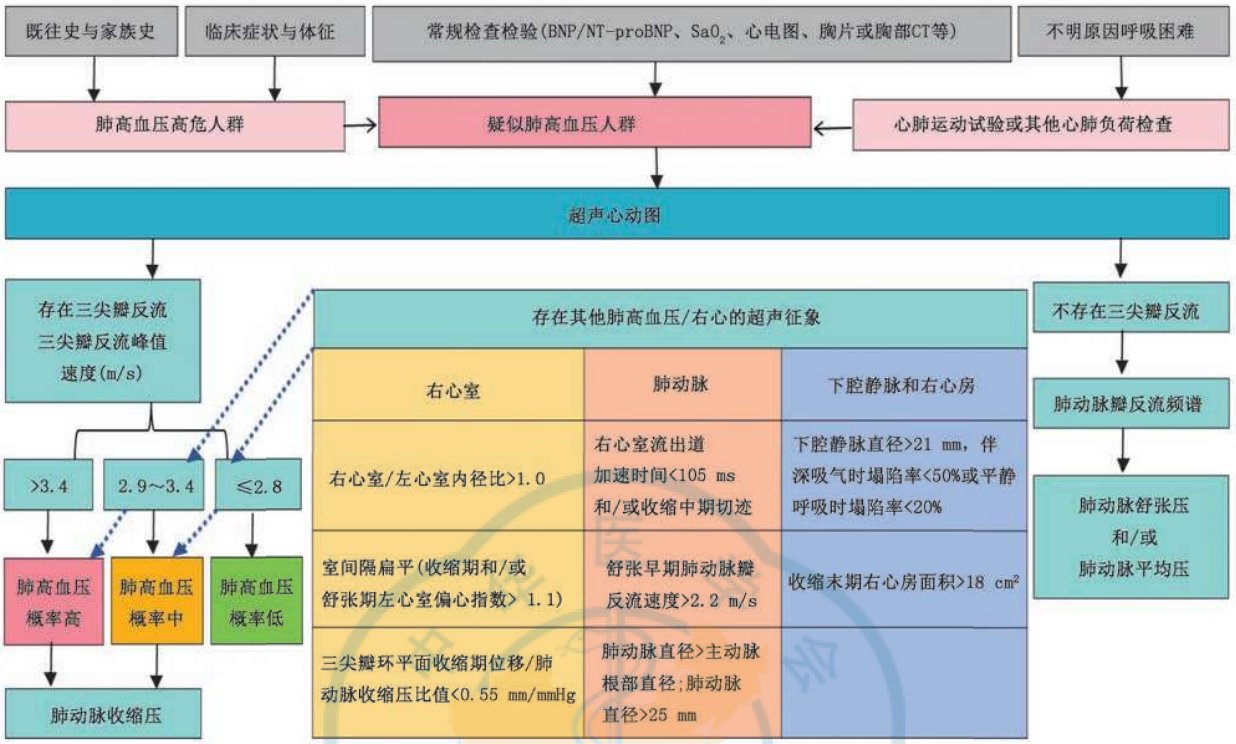

注：BNP为脑利钠肽；NT-pro BNP为N末端脑利钠肽前体；SaO_2为动脉血氧饱和度

图1　(STEP 1)成人肺高血压筛查超声心动图流程

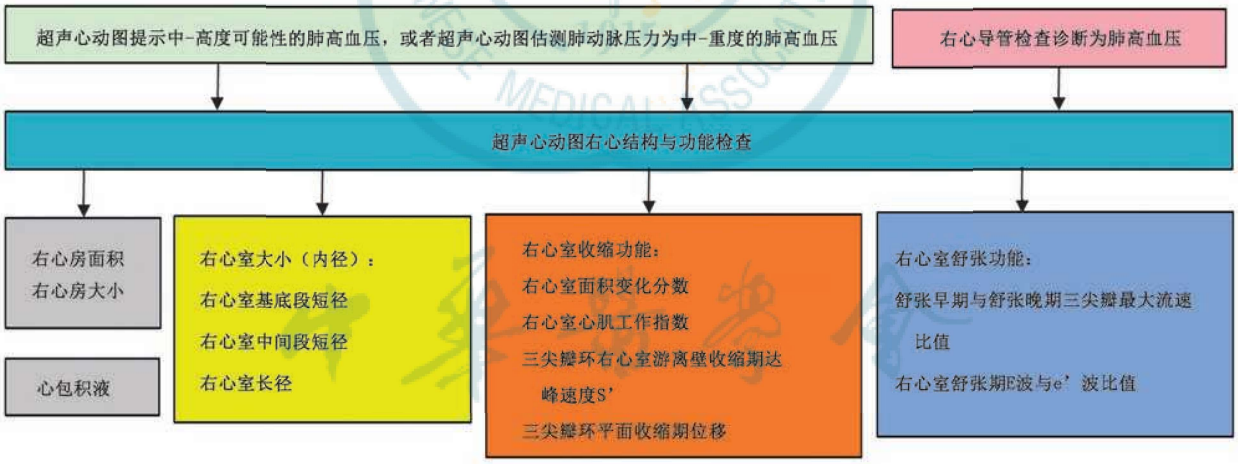

图2　(STEP2)成人肺高血压初步诊断超声心动图必要指标与流程

肺静脉或肺毛细血管疾病等。此外，对不明原因呼吸困难者，或运动试验及其他负荷试验中提示疑似肺高血压者；或者有肺高血压相关临床表现(如活动后气短或呼吸困难、胸痛、咳血等症状，紫绀、颈静脉充盈、听诊肺动脉P2亢进、下肢肿胀等体征)和临床检查检验[如脑利钠肽(brain natriuretic peptide，BNP)或N末端脑利钠肽前体(N-terminal pro-brain natriuretic peptide，NT-proBNP)升高、动脉血氧饱和度SaO_2降低、心电图及胸片或胸部CT提示右心增大、肺动脉增粗等]，均应将超声心动图作为首选筛查工具。

推荐意见2　在超声心动图筛查疑似肺高血压的成人患者时，应常规获取三尖瓣反流信号，测量三尖瓣反流峰值速度，并结合右心室、室间隔、三尖瓣、肺动脉以及右心房和下腔静脉的相关超声征象综合判断肺高血压可能性[具体的筛查流程、推荐采集指标见图1(STEP 1)]。(推荐类别：Ⅰ类；证据等级：B级)

中华医学会杂志社 Chinese Medical Association Publishing House 版权所有 违者必究

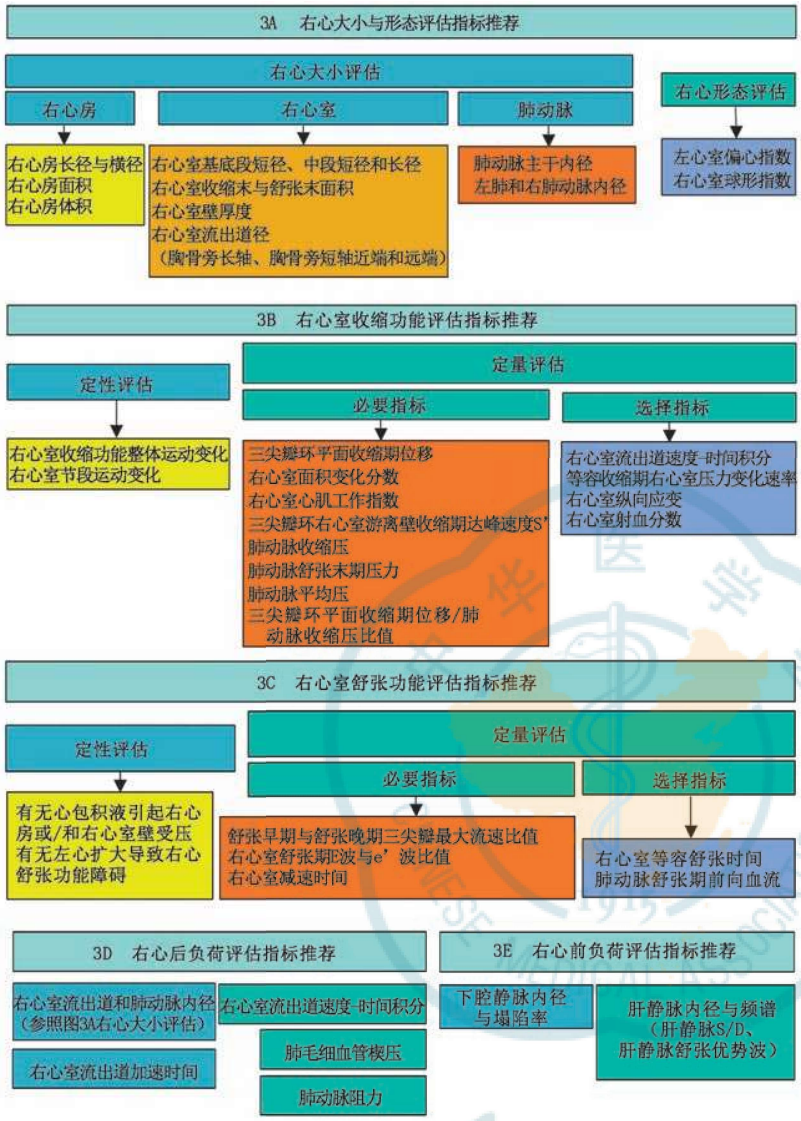

图3　（STEP 3）肺高血压中心超声心动图右心系统评估内容与流程

要点说明：在无右室流出道狭窄且存在可测三尖瓣反流的前提下：当静息状态三尖瓣反流峰值速度（peak tricuspid regurgitation velocity，Peak TRV）为 2.9~3.4 m/s，且伴有≥2 项与肺高血压相关的右心室或室间隔、三尖瓣、肺动脉、右心房或下腔静脉等变化的超声心动图征象时，提示肺高血压可能性大；当 Peak TRV>3.4 m/s 时，即使缺乏其他典型征象，也应高度警惕肺高血压的可能性[19, 26]。建议通过 Peak TRV 估算 PASP，并结合临床和其他超声参数对肺高血压严重程度进行分级（轻度、中度、重度）。对于无可测三尖瓣反流信号或三尖瓣反流极弱者，可通过肺动脉血流多普勒频谱估算 mPAP 或肺动脉舒张压（pulmonary artery diastolic pressure，PADP），辅助判断肺高血压可能性及肺动脉压力水平。

三、超声心动图在成人肺高血压初步诊断及分类诊断中的应用

（一）超声心动图在肺高血压初步诊断中的应用

在 STEP 1 超声筛查基础上，除通过 Peak TRV 或肺动脉舒张末期反流速度估算肺动脉压力外，还应系统观测右心房面积、右心室内径、室间隔位置及活动、右心室流出道速度（right ventricular outflow tract，RVOT）和肺动脉瓣血流频谱、肺动脉内径、下腔静脉内径与吸气塌陷率，以及右心-肺动脉耦联指标，如三尖瓣环平面收缩期位

表1　推荐的类别

分类	定义	推荐意见
Ⅰ类	已证实和/或公认有益、有用或有效的治疗和操作	推荐使用
Ⅱ类	有用和/或有效证据尚有矛盾或存在不同观点的治疗或操作	
Ⅱa类	有关证据、观点倾向于有用和/或有效	应考虑使用
Ⅱb类	有关证据、观点尚不能充分证明有用和/或有效	可考虑使用
Ⅲ类	已证实和/或公认无用和/或无效，并对一些病例可能有害的治疗或操作	不推荐使用

表2　证据等级水平

分级	描述
A级	证据基于多项随机对照临床试验或荟萃分析
B级	证据基于单项随机对照临床试验或多项非随机对照研究
C级	仅为专家共识意见和/或基于小规模研究、回顾性研究和注册研究结果

中华医学会杂志社 Chinese Medical Association Publishing House 版权所有 违者必究

移（tricuspid annular plane systolic excursion，TAPSE）与 PASP 的比值（TAPSE/PASP）等特征，从而初步做出肺高血压的心动超声诊断与评估。

推荐意见 3　对于超声心动图筛查提示肺高血压中-高概率的成人患者，建议在 STEP 1 基础上，同时完善必要的右心结构和功能评估，从而做出肺高血压的超声心动图初步诊断与评估，指导临床根据情况考虑行右心导管检查以明确诊断。[具体流程及必要指标见图 2（STEP 2）]。（推荐类别：Ⅰ 类；证据等级：B 级）。

要点说明：鉴于肺高血压患者右心系统超声改变存在异质性且肺高血压类型和亚型较多，需结合血流动力学、左右心结构变化及全心功能改变，并与大血管形态功能相结合，进行全面系统性评估。建议尽可能将此类患者转诊至具有肺高血压亚专业的医院或科室，由熟悉右心超声的超声医师检测，并由肺高血压专业医师综合分析解读。对于提示肺高血压概率较高且拟启动或调整特异性治疗的患者，RHC 仍是确诊及精确分型的金标准。

推荐意见 4　在具备条件的医疗机构，可在初步诊断阶段选择性应用斑点追踪超声心动图和运动负荷超声心动图，以辅助检出亚临床肺高血压或运动性肺高血压，帮助评估运动状态下右心功能储备，但目前不推荐将运动负荷超声作为常规肺高血压筛查工具。（推荐类别：Ⅱb 类；证据等级：C 级）

要点说明：斑点追踪超声心动图（speckle tracking echocardiography，STE）有助于识别传统参数难以发现的右心房和右心室早期功能受损[30-33]；运动负荷超声可能用于检出运动性肺高血压及运动状态下右心房压力异常及右心室收缩储备功能异常[34-38]，但其应用应结合具体条件与患者情况个体化决策。

（二）超声心动图在肺高血压分类诊断中的应用

如上所述，目前肺高血压按病因和临床特征分为五大类[1, 25-26]；同时按血流动力学特征还将肺高血压分为：毛细血管前肺高血压、毛细血管前后混合性肺高血压、毛细血管后孤立性肺高血压及运动性肺高血压。在 STEP 1 和 STEP 2 的血流动力学估测及右心结构与功能采集基础上，结合左心超声心动图检查（如左心房大小、左心室射血分数、二尖瓣流入速率及二尖瓣环 E/e′等，见下文第二大类肺高血压及图 5），可辅助鉴别和诊断不同类型肺高血压。

推荐意见 5　在完成 STEP 1 和 STEP 2 超声心动图评估的基础上，应常规结合左心结构与功能、瓣膜和大血管超声表现，综合患者临床特征，进行肺高血压临床分类和初步血流动力学分型判断。（推荐类别：Ⅰ 类；证据等级：B 级）

要点说明：通过左心室射血分数和舒张功能、二尖瓣 E/e′比值等，可帮助识别射血分数降低或保留的心衰及左心瓣膜病，从而区分第一大类肺动脉高压与第二大类左心疾病相关肺高血压；通过心内或大血管异常解剖和血流特征，可判断先天性心脏病相关肺动脉高压；通过左右心室流出道血流判断可排除流出道狭窄或畸形。必要时可采用运动超声心动图判断运动性肺高血压或早期肺高血压，或采用右心声学造影评估房间隔分流（小房缺、卵圆孔未闭）并间接推断肺动静脉分流等。

根据现有临床研究及实践，可对不同类别肺高血压的超声特征作如下概述[39-44]。

1. 第一大类肺动脉高压

临床特征与多发人群：常见于年轻患者，多无明显心血管及呼吸系统合并症，无肺栓塞病史及明确的静脉血栓形成的高危因素。

超声心动图特征：（1）左心室：正常或体积较小；（2）二尖瓣 E/e′比值正常（<8）；（3）右心室扩大：右心室/左心室比值>1；右心房扩大（右心房≥19 cm^2）；右心室肥厚（图 4A）；（4）室间隔：左心室偏心指数（left ventricular eccentricity index，LVEI）>



图 4　第一大类肺动脉高压超声心动图特征　4A 示右心室肥厚；4B 示室间隔：左心室偏心指数>1.1，提示压力负荷；4C 示肺动脉直径>25 mm；4D 示下腔静脉扩张伴随吸气变异异常，肝静脉可能扩张，收缩期血流反转

中华医学会杂志社 Chinese Medical Association Publishing House 版权所有 违者必究

1.1，收缩期±舒张期变平（提示压力负荷）（图4B）；（5）右心室流出道加速时间（right ventricular outflow tract，rvot acceleration time，AccT）≤105 msec；（6）Peak TRV 异常≥2.9 m/s；（7）肺动脉瓣反流（pulmonary regurgitation，PR）舒张末期异常PR≥2.2 m/s；（8）TAPSE/PASP 减小，如 TAPSE/PASP<0.3~0.4 mm/mmHg 与右心室-肺动脉耦联失调及死亡风险增加有关；（9）肺动脉直径>25 mm（图4C）；（10）下腔静脉扩张伴随吸气变异异常，肝静脉可能扩张，收缩期血流反转（图4D）。

在以上超声心动图特征基础上，超声医师或临床医师需要进一步与患者核对有无心肺手术史、有无先天性心脏病诊断或相关症状体征、有无特殊药物或毒物暴露史、有无风湿免疫性疾病诊断或相关临床症状体征，有无肺动脉高压家族史、有无血吸虫病或门脉高压病史等。

2.第二大类肺高血压

临床特征与多发人群：常见于左心衰竭或心脏瓣膜病患者，少见于导致毛细血管后肺高血压的其他先天性或获得性心血管疾病。因此，第二大类肺高血压好发于年龄较大患者，曾有心血管疾病诊断或存在心血管疾病相关危险因素的人群。

超声心动图特征：（1）左心室肥厚（图5A）和/或腔室扩大；（2）左心室射血分数正常或降低；（3）LVEI<1.1（图5B）；（4）左心房扩大；（5）左心舒张功能异常（通常≥2级舒张功能不全）（图5C）；（6）病理性二尖瓣 E/e′比值>14（图5D）；（7）伴随中度或更严重的二尖瓣/主动脉瓣病变（图5E）；（8）Peak TRV≥2.9 m/s（图5F）；（9）在疾病晚期前右心大小通常保持正常。

3.第三大类肺高血压

临床特征与多发人群：该类肺高血压多因慢性肺病或长期缺氧导致。所以好发于长期吸烟、缺氧环境暴露、或长期严重空气污染（如矿区、粉末、灰尘等）环境暴露的人群，甚至肥胖、颈部短粗、有打鼾习惯，以及肺部疾病病史患者。

超声心动图特征：需要注意的是，该类肺高血压患者因肺部气体干扰，成像困难时可通过剑突下切面改善。另外由于该类患者与第二大类肺高血压可能存在共同的危险因素，如年龄偏大/吸烟/肥胖等，可能也会出现不同程度的左心受累的超声心动图特征。（1）左心室肥厚和左心房扩大；（2）舒张功能异常（通常≥1级舒张功能障碍）；（3）二尖瓣 E/e′比值正常（除非合并第二大类肺高血压）；（4）右心室/右心房在疾病晚期前通常无明显扩大（图6A）；（5）右心室收缩功能异常，通常 Peak TRV≥2.9 m/s（图6B）。

4.第四大类肺高血压：常见于肺动脉阻塞性疾

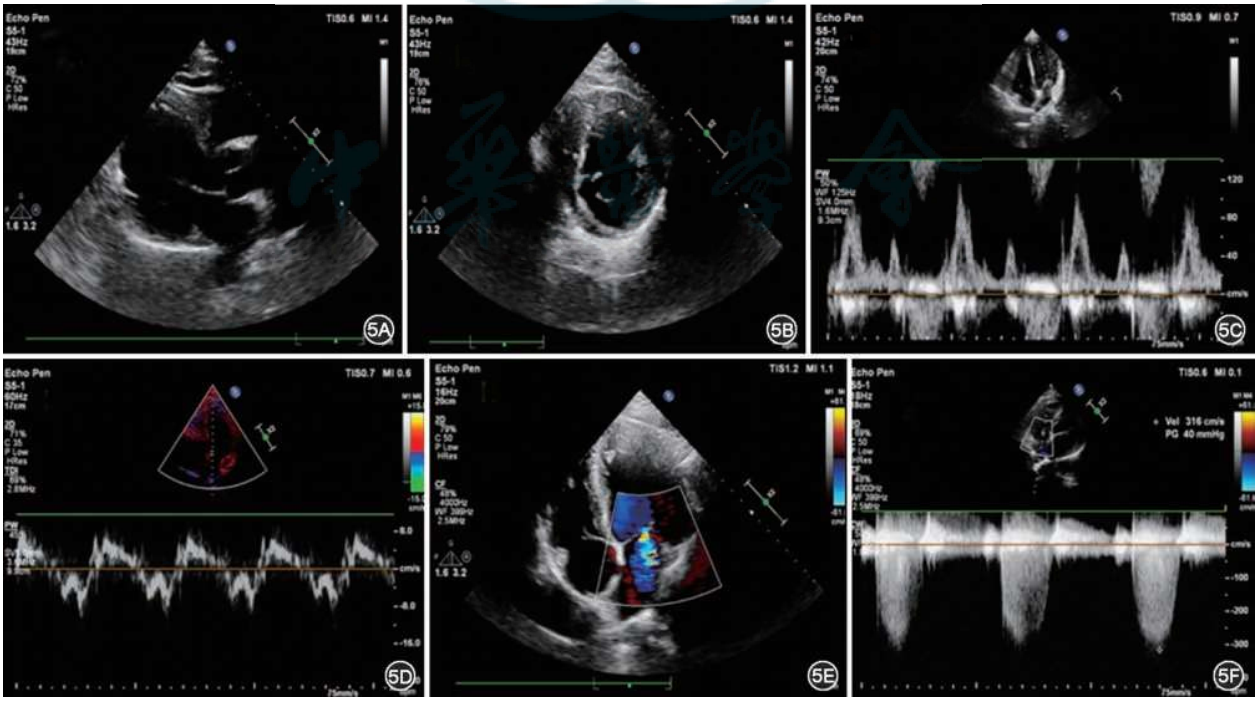

图5　左心系统疾病相关肺高血压超声心动图特征　5A示左心室肥厚；5B示LVEI<1.1；5C示左心舒张功能异常；5D示病理性二尖瓣 E/e′比值>14；5E示伴随中度或更严重的二尖瓣/主动脉瓣病变；5F示 Peak TRV≥2.9 m/s

中华医学会杂志社 Chinese Medical Association Publishing House 版权所有 违者必究

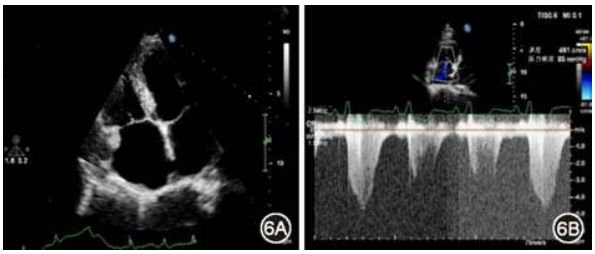

图6　肺部疾病或缺氧相关肺高血压超声心动图特征　6A示右心室/右心房在疾病晚期前通常无明显扩大；6B示右心室收缩功能异常通常是Peak TRV≥2.9 m/s

病，其中以慢性血栓栓塞性肺高血压（chronic thromboembolic pulmonary hypertension，CTEPH）最为常见。

临床特征与多发人群：常发于静脉血栓栓塞症高危人群，或既往诊断为肺栓塞的患者。部分因肺动脉肉瘤导致肺动脉阻塞的患者，存在肿瘤的相关临床特征；大动脉炎肺动脉狭窄患者，部分存在免疫诊断或就诊病史，可能存在其他大动脉如主动脉、颈动脉管壁增厚等特征。

超声心动图特征：（1）可合并左心室肥厚和左心房扩大；（2）二尖瓣 E/e′ 比值正常（除非合并第二大类肺高血压）；（3）轻度右心房和右心室增大伴右心室肥厚，在疾病晚期出现（图7A），此项特征与第一大类肺动脉高压相似；（4）右心室功能异常（图7B）；（5）右心室收缩压力（right ventricular systolic pressure，RVSP）异常、Peak TRV≥2.9 m/s（图7C）；（6）偶尔肺动脉主干及分支可见血栓（图7D）。

5. 第五大类肺高血压：常见于血液病（镰状细胞病、溶血性贫血、骨髓增殖性疾病等）、系统性疾病（肉芽肿病、Langerhans 细胞病、神经纤维瘤等）、代谢性疾病（甲状腺病、糖原累积病、Gaucher 病）、慢性肾功能不全伴或不伴血液透析、肺肿瘤血栓性微血管病、纤维纵隔炎等疾病。

其临床特征与好发人群与上述原发疾病相关。超声心动图诊断时，采集原发病信息和就诊经过很重要，结合超声心动图肺高血压的一般特征可做出影像学初步判断。

6. 不同类别肺高血压临床与超声心动图特征比较汇总：在各类肺高血压超声心动图诊断中，Peak TRV 均是较敏感指标，其≥2.9 m/s 在各个大类肺高血压中晚期均可出现。在各大类肺高血压相关的右心结构与功能超声心动图评判中，右心房及右心室扩大、右心室功能出现异常，均提示肺高血压病情进展导致右心系统受损与功能障碍。

在此普遍超声心动图特征基础上，结合患者的特征，有助于区别不同大类肺高血压。简述如下[27, 45-50]：

（1）不同类别肺高血压患者简要临床特征（表3）。

第一大类肺动脉高压：年轻、女性患者常见，超声心动图以右心系统异常为主。右心系统结构与功能异常在较早期就出现，随肺高血压严重而进展。

第二大类肺高血压：是所有肺高血压中最常见的类型。所有肺高血压均需要首先关注或排除是否存在左心疾病相关肺高血压的可能。多数以老年患者常见。超声心动图发现左心系统变化明显，超声心动图在左心疾病较严重阶段发现右心系统异常。

第三大类肺高血压：是所有肺高血压类型中，仅次于第二大类的常见病因分类。因此对所有肺高血压也要关注或排除第三大类肺高血压的可能，尤其是老年、男性患者。其超声心动图图像质量相对较差，在肺部疾病或长期缺氧导致的疾病晚期发现右心系统超声心动图异常。

第四大类肺高血压：类似第一大类，常合并有危险因素或相关疾病，如血栓、肺动脉肉瘤和大血管炎等。

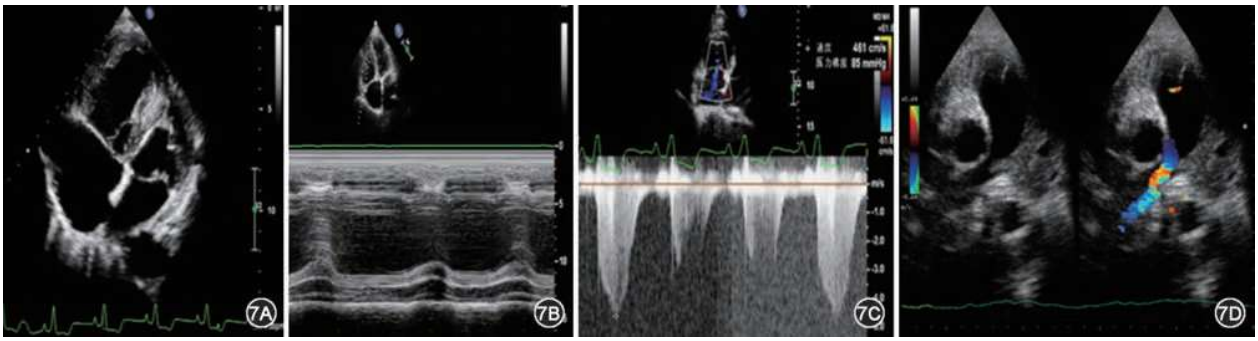

图7　慢性血栓栓塞性肺高血压超声心动图特征　7A示在疾病晚期出现轻度右心房和右心室增大伴右心室肥厚；7B示右心室功能异常；7C示右心室收缩压力异常、Peak TRV≥2.9 m/s；7D示偶尔肺动脉主干及分支可见血栓

中华医学会杂志社 Chinese Medical Association Publishing House　版权所有　违者必究

表 3　不同类型肺高血压临床与超声心动图特征

临床类型	病因特征	左心特征	右心特征	人口特征
第一大类肺动脉高压	原发性或疾病导致的肺动脉损伤重构	左心室超声心动图大致正常	右心室明显扩张和/或肥厚。主肺动脉增宽、肺动脉瓣不同程度反流等	年轻患者多见，女性多见
第二大类肺高血压	左心疾病，如射血分数保留或射血降低型左心衰竭、左心瓣膜病、先天或后天毛细血管后心血管疾病	左心超声异常，如：左心室肥厚、左心室射血分数降低、左心室舒张功能障碍（如 E/e′↑）等	右心超声异常不明显。左心疾病病史长、较晚期患者可逐渐出现右心超声异常	老年患者多见，尤其是患有心血管疾病或存在明显的心血管疾病高危因素
第三大类肺高血压	慢性肺部疾病或缺氧相关疾病，如慢性阻塞性肺病、限制性或阻塞性或混合型肺病、发育性肺部疾病、低通气综合征等	左心室超声无明显异常或伴有轻度左心室肥厚、左心房扩大	慢性肺病或缺氧性疾病较晚期患者可出现右心超声异常	慢性阻塞性肺病，间质性肺病、特发性肺纤维化等，或者长期缺氧环境暴露、导致肺脏低通气的疾病
第四大类肺高血压	肺动脉阻塞性疾病，如慢性肺栓塞、肺动脉肉瘤、大动脉炎肺动脉型或混合型等	类似第一大类，左心超声心动图大致正常。但常伴肺动脉血栓、肺动脉肉瘤、主动脉及其大分支动脉血管壁增厚等合并情况	右心超声变化介于第一大类与第三大类，肺动脉压力升高、病史较长者超声心动图出现右心功能异常	任何年龄均可能，常合并静脉血栓危险因素、有肺动脉肿瘤征象、大动脉炎等
第五大类肺高血压	血液病，系统性疾病，代谢性疾病，慢性肾功能不全伴或不伴血液透析，肺肿瘤血栓性微血管病，纤维纵隔炎等疾病	超声心动图特征与原发病是否累及左心相关。因其多机制特征，常有左心超声心动图异常，但多数较第二大类轻	右心超声心动图异常多介于第一大类与第二大类	好发人群与原发病疾人口特征相关

表 4　肺动脉高压风险评估超声心动图指标及分层

超声心动图指标	低危	中危	高危
右心房面积	<18 cm^2	18~26 cm^2	>26 cm^2
TAPSE/PASP	>0.32 mm/mmHg	0.19~0.32 mm/mmHg	<0.19 mm/mmHg
心包积液	无	少量心包积液	中量或大量心包积液

注：TAPSE/PASP 为三尖瓣环平面收缩期位移与肺动脉收缩压比值

第五大类肺高血压：无明显的年龄及性别特征，主要依赖于原发疾病诊断及信息。超声心动图发现肺高血压一般特征。常常伴有全身其他器官组织的结构或功能异常。

（2）不同类别肺高血压主要临床特征对比：

鉴于第二大类肺高血压与第三大类肺高血压为临床最常见两大类型，建议在所有肺高血压患者超声心动图初步诊断和排除诊断中，应关注该两大类常见临床特征及超声心动图表现，并与其他大类肺高血压相鉴别。尤其是第二大类肺高血压和第一大类肺动脉高压的区别，第三大类肺高血压与第四大类肺高血压的区别。

第二大类肺高血压对比第一大类肺动脉高压：第二大类肺高血压患者总体年龄较大，甚至老年患者，而第一大类肺动脉高压更多见于年轻患者；第二大类肺高血压超声心动图变化或异常，以左心系统指标为主，而第一大类肺动脉高压超声心动图以右心系统变化或异常为主。此外，超声心动图的二尖瓣 E/e′比值可以用于协助区分肺高血压患者的血流动力学符合毛细血管前肺高血压还是毛细血管后肺高血压（毛细血管前肺高血压的 E/e′比值多数正常，而毛细血管后肺高血压的 E/e′比值往往升高），从而帮助临床初步判断血流动力学分类，并进一步判断临床分类更符合第一大类肺动脉高压还是第二大类肺高血压。

第三大类肺高血压对比第四大类肺高血压：第三大类肺高血压多数年龄偏大，吸烟史男性及污染或缺氧环境生活人群多见。到并发肺高血压阶段，多肺部病变较明显，所以超声心动图图像质量较差。而第四大类肺高血压无明显的年龄性别或环境特征，但存在静脉系统血栓病史或高危人群（如骨关节手术、肿瘤、怀孕或生产、长途旅行久坐或较长时间卧床、激素或血凝相关药物治疗等），或存在免疫或炎症病史等。超声心动图需要格外关注右心室流出道、肺动脉瓣及肺动脉主干等，其内径大小、瓣膜功能、附壁血栓、内腔阻塞，

中华医学会杂志社 Chinese Medical Association Publishing House 版权所有 违者必究

甚至血管壁厚度均对于第四大类肺高血压诊断有重要意义。

四、超声心动图在肺动脉高压风险分层及预后评估中的应用

肺高血压的病因及临床特征复杂，其中第一大类肺动脉高压是以肺小动脉重构为核心病理特征的进展性肺血管疾病，主要表现为多种机制导致血流动力学和右心结构与功能改变[51]，进而影响临床表现和活动耐力。目前肺高血压诊断和治疗指南推荐的临床风险评估及分层模型多基于上述临床表现及活动耐力改变，主要适用于第一大类肺动脉高压；其他类型肺高血压的风险和预后更多与原发疾病相关。现有超声心动图在肺高血压风险分层和预后评估中的研究亦以第一大类肺动脉高压为主。2022 ESC/ERS 指南将肺动脉高压风险评估分为初诊时风险分层和随访时风险评估两部分[1]。建议对新诊断肺动脉高压患者进行多维度全面风险评估，包括：（1）临床指标（右心衰体征、症状加重、呼吸困难、世界卫生组织功能分级（World Health Organization functional class，WHO-FC）；（2）活动能力测试（6 分钟步行距离、心肺运动试验）；（3）血液标志物（BNP 或 NT-proBNP）；（4）影像学指标（超声心动图、心脏磁共振等）；（5）RHC 血流动力学参数（右心房压力、心指数、每搏量指数、混合静脉血氧饱和度）等。根据各项指标，将危险分层为低、中、高风险三层[1]。超声心动图作为所有类型肺高血压筛查及初步诊断的首选无创检查，也是初诊肺动脉高压风险分层中最重要的无创评估方法之一，其应用贯穿肺高血压筛查及诊断过程。在尚未行 RHC 及全面指标采集前，超声即需初步进行风险评估。本指南建议尽可能采集包括筛查及初步诊断阶段所有必要指标，并重点结合右心房面积和 TAPSE/PASP 等指标综合判断初诊风险。

推荐意见 6　对于新诊断的肺动脉高压患者，应在初诊时进行系统的多维度风险评估，其中超声心动图指标是不可或缺的组成部分，建议除右心房面积和三尖瓣环平面收缩期位移与肺动脉收缩压比值外，尽可能获取全面的右心结构与功能指标进行综合风险分层。（推荐类别：Ⅰ 类；证据等级：A 级）

要点说明：在随访评估中，2022 ESC/ERS 指南及 2025ASE 指南均强调右心室-肺血管耦联指标（TAPSE/PASP）在预后评估和风险分层中的价值[1, 19, 52]。研究提示：TAPSE/PASP<0.36 mm/mmHg 提示存在肺动脉高压；TAPSE/PASP<0.19 mm/mmHg 时，1 年死亡风险>20%。即使 TAPSE/PASP 轻度降低，死亡风险亦增加。右心房面积>26 cm^2、中等心包积液同样与 1 年死亡风险增加相关。2022 ESC/ERS 指南将右心房面积、心包积液和 TAPSE/PASP 纳入已接受治疗肺动脉高压患者随访的影像学风险评估指标当中，2024 第七届 WSPH 再次强调并根据新研究进一步扩展[24]。研究显示，治疗后右心功能和结构改善幅度与预后密切相关：随访时右心室/右心房缩小、右心功能增强（右心逆重构）幅度越大者，生存率越高[53-66]。

推荐意见 7　在随访已接受治疗的肺动脉高压患者时，应将超声心动图作为常规风险评估工具之一，重点监测右心房面积、三尖瓣环平面收缩期位移与肺动脉收缩压比值和心包积液等指标，并结合 6 分钟步行距离、世界卫生组织功能分级、脑利钠肽或 N 末端脑利钠肽前体等无创指标联合使用进行综合风险分层。（推荐类别：Ⅰ 类；证据等级：A 级）

要点说明：需要强调的是，单一超声指标无法完全预测预后，与初始筛查和初步诊断阶段类似，需要综合多项超声指标进行风险评估[54-55, 67-70]。2024 年美国肺动脉高压专家共识在 ESC/ERS 风险评估模型（如 6 分钟步行距离、WHO-FC、BNP 或 NT-proBNP 三个无创指标的四层风险评估）基础上，明确建议将超声心动图风险评估指标纳入随访风险评估和治疗指导中[1, 24, 71]。例如，当上述无创指标评估为低危，而超声心动图评估为中或高危时，应按中风险治疗方案执行，凸显右心功能与结构评估在治疗指导和预后预测中的重要地位。另外，需指出的是，2022 ESC/ERS 提出的三层或四层风险模型主要适用于无明显严重合并症的肺动脉高压患者[1]；对于合并严重心肺疾病或其他类型肺高血压，传统风险模型适用性降低，需依赖临床医师的专科判断和个体化指标组合评估风险，但超声心动图风险评估指标仍具有重要意义，是患者风险评估的重要参考指标。适用于其他类型肺高血压患者且兼具较好敏感性和特异性的风险评估模型有待进一步研究。

五、肺高血压专业中心超声心动图右心系统评估（STEP 3）

近年来国内外指南均强调肺高血压专业中心建设的重要性，其中具备右心系统检测专长的超声医师是关键组成部分。肺高血压专业中心对超声

中华医学会杂志社 Chinese Medical Association Publishing House 版权所有 违者必究

心动图在肺高血压诊治中的应用要求更高，在明确完成STEP 1和STEP 2的基础上，需要在结构、功能和负荷等多个层面开展更全面的右心评估。

推荐意见8　在肺高血压专业诊疗中心，建议在STEP1和STEP2标准超声心动图检查基础上，系统采集右心大小、形态、收缩与舒张功能、前负荷和后负荷等相关必要和选择性指标，以提高对肺高血压诊断、风险评估和疗效监测的准确性。（推荐类别：Ⅰ类；证据等级：C级）

六、超声心动图在肺动脉高压治疗指导及随访中的应用

（一）超声心动图在肺动脉高压治疗目标制定中的应用

长期以来，国内外肺动脉高压治疗指南普遍将“达到并维持低危状态”作为治疗目标。传统风险评估多基于随访时的综合评分模型，尤其是2022ESC/ERS指南推荐的由6分钟步行距离、WHO-FC和BNP或NT-proBNP组成的四层无创风险分层模型，在临床实践中应用最为广泛[1]。然而研究显示，即便按照现有计算方法达到“低危”状态，部分患者仍存在明显症状和运动耐量下降，提示仅依赖上述指标的低危状态并不能完全代表充分的病情控制和长期获益[24]。2022 ESC/ERS指南在初始治疗阶段将部分超声指标纳入肺动脉高压风险分层，将右心房面积<18 cm^2、无心包积液、TAPSE/PASP>0.32 mm/mmHg作为影像学低危标准之一[1]，但未明确在随访评估中如何具体应用超声及其他影像学指标。2024年第七届WSPH提出“扩展的治疗目标”，将特定超声指标明确纳入治疗的目标，建议将上述影像学低危标准用于治疗效果是否达标评估，特别强调TAPSE/PASP作为右心室-肺动脉耦联的重要无创指标，是需要关注的治疗目标之一；右心房面积和心包积液无论在初治还是经治患者中对预后评估均具重要价值，应视为治疗靶点[24]。

推荐意见9　肺动脉高压患者的治疗目标应以多参数综合风险评估达到并维持低危状态为总体目标。建议在通用（即由世界卫生组织功能分级、6分钟步行距离和脑利钠肽或N末端脑利钠肽前体组成）的无创风险评估基础上，将超声心动图指标纳入治疗目标体系，作为评估治疗达标与否的重要组成部分。建议将右心房面积<18 cm^2、无心包积液和三尖瓣环平面收缩期位移与肺动脉收缩压比值>0.32 mm/mmHg作为超声心动图的重要治疗目标之一。（推荐类别：Ⅰ类；证据等级：A级）

要点说明：上述超声目标综合反映了右心结构及功能改善和右心室-肺动脉耦联恢复，是右心逆重构的重要影像学表现，将其视为治疗靶点有助于实现更深度的风险降低和更持久的临床获益。

（二）超声心动图在肺动脉高压随访及优化治疗中的应用

监测肺动脉高压患者右心系统改变有助于监测疾病进展并减少不良临床结局。右心超声心动图是目前可及性高、可重复性强、成本相对较低的影像学随访手段。2024第七届WSPH指出，在肺动脉高压治疗过程中应通过包括超声心动图在内的综合随访定期评估患者状态，以判断治疗反应并及时调整方案，这与ESC/ERS指南观点一致[1, 24]。

推荐意见10　在肺动脉高压患者初始治疗或治疗方案调整后，建议于3个月时进行包含超声心动图在内的随访评估，对疾病状态和治疗反应进行综合评估；病情相对稳定且治疗方案固定后，建议每3~6个月进行包括超声心动图在内的随访评估，对于病情不稳定患者，可根据具体情况适当缩短随访间隔。（推荐类别：Ⅱa类；证据等级：C级）

要点说明：与单次测量相比，右心超声指标的动态趋势更能反映疾病演变和治疗反应，值得临床重点关注。若条件允许，建议尽量由同一名超声医师在不同随访时间执行检查，以减少测量差异。

在一项特发性肺动脉高压患者的研究中[72]，不同的靶向药物治疗策略对右心系统解剖结构及功能的影响亦有显著差异。三联治疗组（胃肠外前列环素类药物+口服药物）右心房面积减小7.4 cm^2，右心室舒张末期面积（right ventricular end-diastolic area，RVEDA）减小6.8 cm^2，右心室面积变化分数（right ventricular fractional area change，RVFAC）提升15.6%，TAPSE增加6.3 mm；二联口服药物组则右心房面积减小2.6 cm^2，RVEDA减小4.3 cm^2，RVFAC提升9.2%，TAPSE增加3.1 mm；而单药治疗组在右心室结构和功能方面无显著改善，仅TAPSE增加0.6 mm。在中国新近获批的激活素信号传导抑制剂（activin signalling inhibitor，ASI）索特西普的3期临床研究STELLAR研究和ZENITH研究事后分析的24周时随访数据显示，在标准二联或三联治疗（39.9%~59.3%包括胃肠外前列环素类药物）基础上加用索特西普相对加用安慰剂，患者的右心结构及功能表现出进一步的改善：右心房面积平均减少7.88 cm^2；RVEDA减少5.31~8.78 cm^2，右

中华医学会杂志社 Chinese Medical Association Publishing House 版权所有 违者必究

心室收缩末期面积（right ventricular end-systolic area，RVESA）减少 4.39~8.36 cm^2，RVEDA/左心室舒张末期面积（left ventricular end-diastolic area，LVEDA）下降 0.08~0.25，RVESA/左心室收缩末期面积（left ventricular end-systolic area，LVESA）下降 0.32~0.85，右心室的体积无论从绝对值还是相对于左心室的比较来看均有所减小，提示右心房和右心室扩张的逆转及心室间几何形状的恢复；三尖瓣反流压差（tricuspid regurgitation pressure gradient，TRG）下降 16.54 mmHg，Peak TRV 下降 0.56 m/s，提示三尖瓣反流程度改善；RVFAC 提升 2.04%~5.49%，TAPSE/PASP 提高了 0.09~0.12 mm/mmHg，提示右心室收缩功能增强及右心室-肺动脉耦联改善；超声估算 PASP 下降 18.52 mmHg [73-77]。以上研究结果提示：积极的靶向药物治疗升级方案是肺动脉高压患者尽早危险分层达标及右心逆向重构和功能恢复的有效途径。

推荐意见 11　在随访过程中，当右心超声心动图或磁共振等影像学参数提示病情恶化或治疗反应不佳时，即使综合无创风险评估显示“低危”，也建议尽早进行有创血流动力学评估，并考虑启动或升级肺动脉高压靶向治疗方案。（推荐类别：I 类；证据等级：B 级）

要点说明：2024 年 WSPH 指出，当右心影像学参数异常时，应启动有创血流动力学评估并考虑启动或升级靶向药物治疗[24]。积极的靶向药物升级方案不仅有助于使传统风险评估指标达到低危，也有助于改善右心结构和功能。2024 年美国肺动脉高压专家共识进一步明确了超声风险分层在治疗评估和方案调整中的角色[24]：在采用 2022 年 ESC/ERS 四层风险模型或 REVEAL 2.0 等评分工具进行风险评估的基础上，治疗过程中应联合超声风险指标进行动态调整。对于经治疗后通用风险评分已达低危，但超声仍提示中-高危信号者，建议按中风险患者管理和治疗强化。

七、总结

肺高血压病因学及发病机制复杂，临床表现异质性大，早期诊断困难。超声心动图是一线筛查和最常用的无创诊断手段，从肺高血压的高危人群筛查和早期诊断、再到疾病风险评估和治疗效果判断、最后到长期随访和治疗方案调整等全过程都有着不可替代的重要临床价值。本指南基于国内外有关超声心动图在肺高血压中应用的最新研究证据，结合我国肺高血压超声心动图检测实践情况，直面目前我国肺高血压超声心动检查参差不齐的现象，旨在给相关专业医师提供操作性、实践性和科学性兼备的成人肺高血压超声心动图检查标准，以推动我国超声心动图在肺高血压中的标准化和规范化应用，从而提升肺高血压超声心动图检测的系统性、准确性及重复性，为肺高血压精准诊断和治疗以及预后判断建立影像学基础。

指南指导专家组成员（按姓氏汉语拼音排序）：陈绍良（南京医科大学附属南京医院心内科）；韩学斌（山西心血管病医院心内科）；荆志成（广东省人民医院心内科）；孟晓萍（长春中医药大学附属医院心内科）；沈节艳（上海交通大学附属仁济医院心内科）；吴炳祥（哈尔滨医科大学附属第二医院心内科）；尹立雪（四川省人民医院心血管超声及心功能科）；袁祖贻（西安交通大学第一附属医院心内科）；朱鲜阳（中国人民解放军北部战区总医院先心病科）

执笔专家组成员（按姓氏汉语拼音排序）：褚媛媛（南京医科大学第二附属医院超声医学科）；范粉灵（西安交通大学第一附属医院心内科）；庚靖淞（解放军北部战区总医院先心病科）；罗冬玲（广东省人民医院心脏超声科及心血管内科）；孟欣（解放军空军军医大学附属第一医院超声医学科）；欧阳文斌（中国医学科学院阜外医院心脏外科）；王顺（西安交通大学第一附属医院心内科）；张曹进（广东省人民医院心内科）；张坡（中国医科大学附属盛京医院心内科）；张娟（南京医科大学附属南京医院心内科）；赵勤华（同济大学上海市肺科医院肺循环科）；郑璇（武汉大学中南医院结构性心脏病中心）

秘书组成员（按姓氏汉语拼音排序）：Ahamed Ashfag（西安交通大学第一附属医院心内科）；袁斌（北京中医药大学孙思邈医院心内科）

核心专家组成员（按姓氏汉语拼音排序）：曹云山（四川省人民医院心肺血管病科）；陈玉成（四川大学华西医院心内科）；丁荣晶（中国医学科学院协和医院心内科）；费洪文（广东省人民医院心内科）；顾虹（首都医科大学附属北京安贞医院小儿心脏中心）；管丽华（复旦大学附属中山医院心内科）；黄玮（重庆医科大学附属第一医院心内科）；纪求尚（山东大学齐鲁医院心内科）；蒋鑫（广东省人民医院心内科）；李江（中南大学湘雅二院心内科）；潘欣（上海市胸科医院心内科）；汤海洋（广州医科大学附属第一医院呼吸疾病全国重点实验室）；王岚（同济大学上海市肺科医院肺循环科）；王琦光（解放军北部战区总医院先心病科）；徐希奇（首都医科大学宣武医院脑心病学中心）；杨振文（天津医科大学总医院心内科）；于世勇（陆军军医大学新桥医院心内科）；余再新（海南省人民医院心内科）；张端珍（大连医科大学附属第二医院心内科）；张刚成（武汉大学中南医院结构性心脏病中心）；张航（南京医科大学附属南京医院心内科）；张海锋（江苏省人民医院心内科）；郑泽琪（南昌大学附属第一医院心内科）

中华医学会杂志社 Chinese Medical Association Publishing House　版权所有　违者必究

参写专家组成员（按姓氏汉语拼音排序）：蔡宗烨（浙江大学医学院附属第二医院心内科）；陈丹丹（复旦大学附属中山医院心内科）；程江涛（华中阜外医院心内科）；程应樟（南昌大学附属第二医院心内科）；崔晓霈（山东大学齐鲁医院保健科）；杜亚娟（西安交通大学第一附属医院心内科）；龚敏（西安市中心医院心内科）；宫素岗（同济大学附属上海市肺科肺循环科）；郭晓艳（华中阜外医院心内科）；郭彦青（山西省老年病医院心内科）；洪城（广州医科大学附属第一医院呼吸科）；胡运（中国人民解放军空军军医大学附属第一医院超声医学科）；黄凯（广西医科大学附属第一医院心内科）；姜婷（南昌大学附属第一医院心内科）；姜蓉（上海市第一医院心内科）；江尕学（兰州大学附属第一医院心内科）；李元十（浙江大学医学院附属第二医院心内科）；李强强（北京安贞医院小儿心内科）；李晓梅（新疆医科大学第一人民医院心脏中心）；刘春丽（广州医科大学附属第一医院呼吸科）；任骞（北京中医药大学孙思邈医院心内科）；任明（青海大学附属医院心内科）；阮宏云（徐州市中心医院心内科）；万钧（北京安贞医院呼吸与危重症医学科）；王东（陕西省安康市中心医院心内科）；王引利（成都市第三人民医院心内科）；汪晓洲（青海省心脑血管病专科医院心内科）；吴波（无锡市人民医院肺移植科）；伍广伟（广西壮族自治区人民医院心内科）；向宗兴（宝鸡市中医医院心内科）；谢渡江（南京医科大学附属南京医院心内科）；徐西振（华中科技大学同济医院心内科）；徐卓明（上海交通大学医学院附属上海儿童医学中心心胸外科）；张松林（西安交通大学第一附属医院心内科）；张福（甘肃省人民医院心内科）；赵鸿彦（遵义医科大学附属医院内科）；赵妮（解放军空军军医大学第一附属医院超声医学科）；周红梅（武汉亚洲心脏病医院先心病科）；庄伟（福建医科大学附属第一医院心内科）

利益冲突　所有作者声明无利益冲突

志谢　感谢胡大一教授对本指南撰写工作的指导和支持；感谢杨滢为本指南的文献检索和整理所做的大量工作；感谢《成人肺高血压超声心动图临床应用指南 2026》编写委员会各位专家对本指南编写工作的大力支持

参 考 文 献

[1] Humbert M, Kovacs G, Hoeper MM, et al. 2022 ESC/ERS Guidelines for the diagnosis and treatment of pulmonary hypertension[J]. Eur Heart J, 2022, 43(38): 3618-3731. DOI: 10.1093/eurheartj/ehac237.

[2] Chin KM, Gaine SP, Gerges C, et al. Treatment algorithm for pulmonary arterial hypertension[J]. Eur Respir J, 2024, 64(4): 2401325. DOI: 10.1183/13993003.01325-2024.

[3] 中华医学会心血管病学分会, 中国医师协会心血管内科医师分会, 中华心血管病杂志编辑委员会. 成人先天性心脏病相关肺动脉高压诊断与治疗指南[J]. 中华心血管病杂志, 2026, 54(1): 9-38. DOI: 10.3760/cma. j. cn112148-20251003-00690.

[4] 张德园, 崔晓霈, 张红雨. 无创方法筛查肺动脉高压的研究进展[J]. 心肺血管病杂志, 2024, 43(1): 96-101. DOI: 10.3969/j.issn.1007-5062.2024.01.020.

[5] 靳文英, 王之龙, 朱天刚. 肺动脉高压的心脏超声评估[J]. 中华全科医师杂志, 2019, 18(12): 1196-1198. DOI: 10.3760/cma.j.issn.1671-7368.2019.12.021.

[6] 肖家旺, 王建铭, 庚靖淞, 等. 肺动脉高压患者右心房压与超声心动图参数的相关性[J]. 心脏杂志, 2025, 37(3): 304-309. DOI: 10.12125/j.chj.202402019.

[7] Lang RM, Badano LP, Mor-Avi V, et al. Recommendations for cardiac chamber quantification by echocardiography in adults: an update from the American Society of Echocardiography and the European Association of Cardiovascular Imaging[J]. J Am Soc Echocardiogr, 2015, 28(1): 1-39.e14. DOI: 10.1016/j.echo.2014.10.003.

[8] 汪瑶, 张平洋. 超声无创评价肺动脉高压患者右心室功能的研究新进展[J]. 心血管病学进展, 2024, 45(7): 588-592. DOI: 10.16806/j.cnki.issn.1004-3934.2024.07.004.

[9] 顾家红, 杨少玲. 超声心动图在肺动脉高压患者右心功能评估中的应用进展[J]. 实用心脑肺血管病杂志, 2022, 30(11): 32-36. DOI: 10.12114/j.issn.1008-5971.2022.00.307.

[10] 鞠萍, 孙红光. 急诊床旁超声心动图在心血管疾病诊断中的应用价值[J]. 中国循证心血管医学杂志, 2016, 8(7): 820-822. DOI:10.3969/j.issn.1674-4055.2016.07.14.

[11] 郭迪晨, 李一丹, 杨媛华, 等. 运动负荷超声心动图评价肺动脉高压患者右心功能及收缩储备临床研究[J]. 中国超声医学杂志, 2018, 34(11): 1008-1011. DOI: 10.3969/j.issn.1002-0101.2018.11.017.

[12] 高磊, 刘昕, 张静波, 等. 肺动脉高压患者超声心动图常规参数与右心导管测值相关性研究[J]. 河北医科大学学报, 2015, 36(5): 547-550.DOI:10.3969/j.issn.1007-3205.2015.05.016.

[13] 黄浩宜, 曾春霖, 黄月春. 超声心动图对肺动脉高压患者右心功能的评估价值[J]. 影像研究与医学应用, 2024, 8(15): 56-58. DOI: 10.3969/j.issn.2096-3807.2024.15.016.

[14] 葛丽萍, 杨燕飞, 刘兴祝, 等. 先天性心脏病所致肺动脉高压右心导管检查与心脏彩色多普勒测压之间差异分析[J]. 影像研究与医学应用, 2021, 5(12): 26-27. DOI: 10.3969/j.issn.2096-3807.2021.12.013.

[15] Yücel M, Alp H, Yorulmaz A, et al. Prediction of the development of pulmonary arterial hypertension with Tei Index in congenital heart diseases with left-to-right shunt [J]. Turk Kardiyol Dern Ars, 2019, 47(6): 466-475. DOI: 10.5543/tkda.2019.33558.

[16] Li Y, Wang T, Haines P, et al. Prognostic value of right ventricular two-dimensional and three-dimensional speckle-tracking strain in pulmonary arterial hypertension: superiority of longitudinal strain over circumferential and radial strain[J]. J Am Soc Echocardiogr, 2020, 33(8): 985-994. e1. DOI: 10.1016/j.echo.2020.03.015.

[17] Liu BY, Wu WC, Zeng QX, et al. The value of three-dimensional echocardiography in risk stratification in pulmonary arterial hypertension: a cross-sectional study[J]. Int J Cardiovasc Imaging, 2020, 36(4): 577-584. DOI: 10.1007/s10554-019-01743-1.

[18] Ferrara F, Gargani L, Ostenfeld E, et al. Imaging the right heart pulmonary circulation unit: Insights from advanced ultrasound techniques[J]. Echocardiography, 2017, 34(8): 1216-1231. DOI: 10.1111/echo.13594.

[19] Mukherjee M, Rudski LG, Addetia K, et al. Guidelines for the Echocardiographic Assessment of the Right Heart in Adults and Special Considerations in Pulmonary

中华医学会杂志社 Chinese Medical Association Publishing House 版权所有 违者必究

Hypertension: Recommendations from the American Society of Echocardiography[J]. J Am Soc Echocardiogr, 2025, 38(3): 141-186. DOI: 10.1016/j.echo.2025.01.006.

[20] Lv GJ, Li AL, Tao XC, et al. The accuracy and influencing factors of Doppler echocardiography in estimating pulmonary artery systolic pressure: comparison with right heart catheterization: a retrospective cross-sectional study[J]. BMC Med Imaging, 2022, 22(1): 91. DOI: 10.1186/s12880-022-00806-5.

[21] Ptaszyńska-Kopczyńska K, Krentowska A, Sawicka E, et al. The strengths and weaknesses of non-invasive parameters obtained by echocardiography and cardiopulmonary exercise testing in comparison with the hemodynamic assessment by the right heart catheterization in patients with pulmonary hypertension [J]. Adv Med Sci, 2017, 62(1): 39-44. DOI: 10.1016/j.advms.2016.06.001.

[22] Gutiérrez-Ortiz E, López-Guarch CJ, Jiménez J, et al. Comparison of tricuspid annular plane systolic excursion to pulmonary artery systolic pressure ratio measured by transthoracic echocardiography and right heart catheterization in pulmonary arterial hypertension: prognostic implications[J]. J Clin Med, 2025, 14(6): 1968. DOI: 10.3390/jcm14061968.

[23] Sonaglioni A, Cassandro R, Luisi F, et al. Correlation Between Doppler Echocardiography and Right Heart Catheterisation-Derived Systolic and Mean Pulmonary Artery Pressures: Determinants of Discrepancies Between the Two Methods[J]. Heart Lung Circ, 2021, 30(5): 656-664. DOI: 10.1016/j.hlc.2020.10.009.

[24] Dardi F, Boucly A, Benza R, et al. Risk stratification and treatment goals in pulmonary arterial hypertension[J]. Eur Respir J, 2024, 64(4): 2401323. DOI: 10.1183/13993003.01323-2024.

[25] 中华医学会心血管病学分会肺血管病学组, 中华心血管病杂志编辑委员会. 中国肺高血压诊断和治疗指南 2018[J]. 中华心血管病杂志, 2018, 46(12): 933-964.DOI: 10.3760/cma.j.issn.0253-3758.2018.12.006.

[26] 中华医学会呼吸病学分会肺栓塞与肺血管病学组, 中国医师协会呼吸医师分会肺栓塞与肺血管病工作委员会, 全国肺栓塞与肺血管病防治协作组, 等. 中国肺动脉高压诊断与治疗指南(2021 版)[J]. 中华医学杂志, 2021, 101(1): 11-51. DOI: 10.3760/cma.j.cn112137-20201008-02778.

[27] Marchetta S, Verbelen T, Claessen G, et al. A comprehensive assessment of right ventricular function in chronic thromboembolic pulmonary hypertension[J]. J Clin Med, 2022, 12(1): 47. DOI: 10.3390/jcm12010047.

[28] Dodson MW, Brown LM, Elliott CG. Pulmonary arterial hypertension[J]. Heart Fail Clin, 2018, 14(3): 255-269. DOI: 10.1016/j.hfc.2018.02.003.

[29] Simonneau G, Montani D, Celermajer DS, et al. Haemodynamic definitions and updated clinical classification of pulmonary hypertension[J]. Eur Respir J, 2019, 53(1): 1801913. DOI: 10.1183/13993003.01913-2018.

[30] Alenezi F, Covington TA, Mukherjee M, et al. Novel approaches to imaging the pulmonary vasculature and right heart[J]. Circ Res, 2022, 130(9): 1445-1465. DOI: 10.1161/CIRCRESAHA.121.319990.

[31] Wang ZF, Su LL, Li S, et al. Evaluation of right heart function changes in patients with pulmonary hypertension via two-dimensional speckle tracking imaging: a retrospective study[J]. Ann Med, 2023, 55(2): 2272711. DOI: 10.1080/07853890.2023.2272711.

[32] Badagliacca R, Papa S, Valli G, et al. Right ventricular dyssynchrony and exercise capacity in idiopathic pulmonary arterial hypertension[J]. Eur Respir J, 2017, 49(6): 1601419. DOI: 10.1183/13993003.01419-2016.

[33] Badano LP, Kolias TJ, Muraru D, et al. Standardization of left atrial, right ventricular, and right atrial deformation imaging using two-dimensional speckle tracking echocardiography: a consensus document of the EACVI/ASE/Industry Task Force to standardize deformation imaging[J]. Eur Heart J Cardiovasc Imaging, 2018, 19(6): 591-600. DOI: 10.1093/ehjci/jey042.

[34] Weber BN, Paik JJ, Aghayev A, et al. Novel imaging approaches to cardiac manifestations of systemic inflammatory diseases: JACC Scientific Statement[J]. J Am Coll Cardiol, 2023, 82(22): 2128-2151. DOI: 10.1016/j.jacc.2023.09.819.

[35] Gargani L, Pugliese NR, De Biase N, et al. Exercise stress echocardiography of the right ventricle and pulmonary circulation[J]. J Am Coll Cardiol, 2023, 82(21): 1973-1985. DOI: 10.1016/j.jacc.2023.09.807.

[36] Re F, Halasz G, Moroni F, et al. Exercise-induced pulmonary hypertension in hypertrophic cardiomyopathy: a combined cardiopulmonary exercise test-echocardiographic study[J]. Int J Cardiovasc Imaging, 2022, 38(11): 2345-2352. DOI: 10.1007/s10554-022-02671-3.

[37] Montani D, Girerd B, Jaïs X, et al. Screening for pulmonary arterial hypertension in adults carrying a BMPR2 mutation[J]. Eur Respir J, 2021, 58(1): 2004229. DOI: 10.1183/13993003.04229-2020.

[38] 宋俊梅, 王胰, 尹立雪. 平板运动负荷超声心动图对结缔组织病患者右心室收缩及收缩储备功能的评价[J]. 中华医学超声杂志(电子版), 2021, 18(2): 121-127. DOI: 10.3877/cma.j.issn.1672-6448.2021.02.001.

[39] Grapsa J, O'Regan DP, Pavlopoulos H, et al. Right ventricular remodelling in pulmonary arterial hypertension with three-dimensional echocardiography: comparison with cardiac magnetic resonance imaging[J]. Eur J Echocardiogr, 2010, 11(1): 64-73. DOI: 10.1093/ejechocard/jep169.

[40] Kwon A, Ahn HS, Kim GH, et al. Right ventricular analysis using real-time three-dimensional echocardiography for preload dependency[J]. J Cardiovasc Imaging, 2020, 28(1): 36-47. DOI: 10.4250/jcvi.2019.0079.

[41] Badagliacca R, Poscia R, Pezzuto B, et al. Pulmonary arterial dilatation in pulmonary hypertension: prevalence and prognostic relevance[J]. Cardiology, 2012, 121(2): 76-82. DOI: 10.1159/000336172.

[42] Duijnhouwer AL, Lemmers J, Smit J, et al. The outcome of pulmonary hypertension and its association with pulmonary artery dilatation[J]. Neth Heart J, 2020, 28(12): 645-655. DOI: 10.1007/s12471-020-01467-1.

[43] Hahn RT, Abraham T, Adams MS, et al. Guidelines for performing a comprehensive transesophageal echocardiographic examination: recommendations from the American Society of Echocardiography and the Society of Cardiovascular Anesthesiologists[J]. J Am Soc Echocardiogr, 2013, 26(9): 921-964. DOI: 10.1016/j.echo.2013.07.009.

[44] Vargas PE, Lopez-Candales A. Essential echocardiographic

中华医学会杂志社 Chinese Medical Association Publishing House 版权所有 违者必究

evaluation in patients with suspected pulmonary hypertension: an overview for the practicing physician[J]. Postgrad Med, 2016, 128(2): 208-222. DOI: 10.1080/00325481.2016.1115715.

[45] Vonk Noordegraaf A, Haddad F, Bogaard HJ, et al. Noninvasive imaging in the assessment of the cardiopulmonary vascular unit[J]. Circulation, 2015, 131(10): 899-913. DOI: 10.1161/CIRCULATIONAHA.114.006972.

[46] Yang L, Luo D, Huang T, et al. Echocardiographic assessment for cardiopulmonary function in patients with congenital heart disease-related pulmonary arterial hypertension[J]. BMC Pulm Med, 2024, 24(1): 306. DOI: 10.1186/s12890-024-03113-7.

[47] Ni JR, Yan PJ, Liu SD, et al. Diagnostic accuracy of transthoracic echocardiography for pulmonary hypertension: a systematic review and meta-analysis[J]. BMJ Open, 2019, 9(12): e033084. DOI: 10.1136/bmjopen-2019-033084.

[48] Vonk Noordegraaf A, Westerhof BE, Westerhof N. The relationship between the right ventricle and its load in pulmonary hypertension[J]. J Am Coll Cardiol, 2017, 69(2): 236-243. DOI: 10.1016/j.jacc.2016.10.047.

[49] Guo X, Lai J, Wang H, et al. Predictive value of non-invasive right ventricle to pulmonary circulation coupling in systemic lupus erythematosus patients with pulmonary arterial hypertension[J]. Eur Heart J Cardiovasc Imaging, 2021, 22(1): 111-118. DOI: 10.1093/ehjci/jez311.

[50] Braams NJ, van Leeuwen JW, Vonk Noordegraaf A, et al. Right ventricular adaptation to pressure-overload: Differences between chronic thromboembolic pulmonary hypertension and idiopathic pulmonary arterial hypertension[J]. J Heart Lung Transplant, 2021, 40(6): 458-466. DOI: 10.1016/j.healun.2021.02.018.

[51] Guignabert C, Aman J, Bonnet S, et al. Pathology and pathobiology of pulmonary hypertension: current insights and future directions[J]. Eur Respir J, 2024, 64(4): 2401095. DOI: 10.1183/13993003.01095-2024.

[52] Mercurio V, Mukherjee M, Tedford RJ, et al. Improvement in right ventricular strain with ambrisentan and tadalafil upfront therapy in scleroderma-associated pulmonary arterial hypertension[J]. Am J Respir Crit Care Med, 2018, 197(3): 388-391. DOI: 10.1164/rccm.201704-0789LE.

[53] Badagliacca R, Poscia R, Pezzuto B, et al. Prognostic relevance of right heart reverse remodeling in idiopathic pulmonary arterial hypertension[J]. J Heart Lung Transplant, 2017: S1053-2498(17)32041-7. DOI: 10.1016/j.healun.2017.09.026.

[54] Wright L, Dwyer N, Wahi S, et al. Relative importance of baseline and longitudinal evaluation in the follow-up of vasodilator therapy in pulmonary arterial hypertension [J]. JACC Cardiovasc Imaging, 2019, 12(11 Pt 1): 2103-2111. DOI: 10.1016/j.jcmg.2018.08.017.

[55] Mazurek JA, Vaidya A, Mathai SC, et al. Follow-up tricuspid annular plane systolic excursion predicts survival in pulmonary arterial hypertension[J]. Pulm Circ, 2017, 7(2): 361-371. DOI: 10.1177/2045893217694175.

[56] Ghio S, Mercurio V, Fortuni F, et al. A comprehensive echocardiographic method for risk stratification in pulmonary arterial hypertension[J]. Eur Respir J, 2020, 56(3): 2000513. DOI: 10.1183/13993003.00513-2020.

[57] Rajagopal S, Forsha DE, Risum N, et al. Comprehensive assessment of right ventricular function in patients with pulmonary hypertension with global longitudinal peak systolic strain derived from multiple right ventricular views[J]. J Am Soc Echocardiogr, 2014, 27(6): 657-665.e3. DOI: 10.1016/j.echo.2014.02.001.

[58] Bossone E, D'Andrea A, D'Alto M, et al. Echocardiography in pulmonary arterial hypertension: from diagnosis to prognosis[J]. J Am Soc Echocardiogr, 2013, 26(1): 1-14. DOI: 10.1016/j.echo.2012.10.009.

[59] Bossone E, Bodini BD, Mazza A, et al. Pulmonary arterial hypertension: the key role of echocardiography[J]. Chest, 2005, 127(5): 1836-1843. DOI: 10.1378/chest.127.5.1836.

[60] Richter MJ, Fortuni F, Alenezi F, et al. Imaging the right atrium in pulmonary hypertension: A systematic review and meta-analysis[J]. J Heart Lung Transplant, 2023, 42(4): 433-446. DOI: 10.1016/j.healun.2022.11.007.

[61] Wright LM, Dwyer N, Celermajer D, et al. Follow-up of pulmonary hypertension with echocardiography[J]. JACC Cardiovasc Imaging, 2016, 9(6): 733-746. DOI: 10.1016/j.jcmg.2016.02.022.

[62] Bossone E, Duong-Wagner TH, Paciocco G, et al. Echocardiographic features of primary pulmonary hypertension[J]. J Am Soc Echocardiogr, 1999, 12(8): 655-662. DOI: 10.1053/je.1999.v12.a99069.

[63] Moceri P, Duchateau N, Baudouy D, et al. Additional prognostic value of echocardiographic follow-up in pulmonary hypertension-role of 3D right ventricular area strain[J]. Eur Heart J Cardiovasc Imaging, 2022, 23(11): 1562-1572. DOI: 10.1093/ehjci/jeab240.

[64] Raymond RJ, Hinderliter AL, Willis PW, et al. Echocardiographic predictors of adverse outcomes in primary pulmonary hypertension[J]. J Am Coll Cardiol, 2002, 39(7): 1214-1219. DOI: 10.1016/s0735-1097(2)01744-8.

[65] Grapsa J, Pereira Nunes MC, Tan TC, et al. Echocardiographic and hemodynamic predictors of survival in precapillary pulmonary hypertension: Seven-Year Follow-Up[J]. Circ Cardiovasc Imaging, 2015, 8(6): e002107. DOI: 10.1161/CIRCIMAGING.114.002107.

[66] Weng Z, Zhang L, Lin D, et al. Long-term follow-up in outpatients with mildly elevated pulmonary artery systolic pressure on echocardiography: a single-centre retrospective cohort study in Shanghai, China[J]. BMJ Open, 2024, 14(7): e086516. DOI: 10.1136/bmjopen-2024-086516.

[67] Badagliacca R, Papa S, Manzi G, et al. Usefulness of adding echocardiography of the right heart to risk-assessment scores in prostanoid-treated pulmonary arterial hypertension[J]. JACC Cardiovasc Imaging, 2020, 13(9): 2054-2056. DOI: 10.1016/j.jcmg.2020.04.005.

[68] Ghio S, Badagliacca R, Acquaro M, et al. Prognostic value of deep echocardiographic phenotyping in pulmonary arterial hypertension[J]. ERJ Open Res, 2024, 10(1): 00587-2023. DOI: 10.1183/23120541.00587-2023.

[69] Ghio S, Badagliacca R, D'Alto M, et al. Right ventricular phenotyping in incident patients with idiopathic pulmonary arterial hypertension[J]. J Heart Lung Transplant, 2024, 43(10): 1668-1676. DOI: 10.1016/j.healun.2024.06.003.

中华医学会杂志社 Chinese Medical Association Publishing House 版权所有 违者必究

[70] Tello K, Wan J, Dalmer A, et al. Validation of the tricuspid annular plane systolic excursion/systolic pulmonary artery pressure ratio for the assessment of right ventricular-arterial coupling in severe pulmonary hypertension[J]. Circ Cardiovasc Imaging, 2019, 12(9): e009047. DOI: 10.1161/CIRCIMAGING.119.009047.
[71] Sahay S, Chakinala MM, Kim NH, et al. Contemporary Treatment of Pulmonary Arterial Hypertension: A U. S. Perspective[J]. Am J Respir Crit Care Med, 2024, 210(5): 581-592.DOI:10.1164/rccm.202405-0914SO.
[72] Badagliacca R, Raina A, Ghio S, et al. Influence of various therapeutic strategies on right ventricular morphology, function and hemodynamics in pulmonary arterial hypertension[J]. J Heart Lung Transplant, 2018, 37(3): 365-375. DOI: 10.1016/j.healun.2017.08.009.
[73] Souza R, Badesch DB, Ghofrani HA, et al. Effects of sotatercept on haemodynamics and right heart function: analysis of the STELLAR trial[J]. Eur Respir J, 2023, 62(3): 2301107. DOI: 10.1183/13993003.01107-2023.
[74] Hoeper MM, Badesch DB, Ghofrani HA, et al. Phase 3 Trial of Sotatercept for Treatment of Pulmonary Arterial Hypertension[J]. N Engl J Med, 2023, 388(16): 1478-1490. DOI: 10.1056/NEJMoa2213558.
[75] Humbert M, McLaughlin VV, Badesch DB, et al. Sotatercept in patients with pulmonary arterial hypertension at high risk for death[J]. N Engl J Med, 2025, 392(20): 1987-2000. DOI: 10.1056/NEJMoa2415160.
[76] McLaughlin V, Loureiro MJ. ESC 365-Sotatercept Improves Hemodynamics and Right Heart Function in High-Risk Pulmonary Arterial Hypertension (PAH): Results from ZENITH Trial[C/OL]. [2026-02-14]. https://esc365.escardio.org/presentation/313134.
[77] 顾浩宇, 杨沛然. 激活素信号通路靶向药物在肺动脉高压治疗中的现状与展望[J]. 国际呼吸杂志, 2025, 45(9): 767-778. DOI: 10.3760/cma.j.cn131368-20250701-00379.

·读者·作者·编者·

本刊对来稿中统计学处理的有关要求

1. 统计研究设计：应交代统计研究设计的名称和主要做法。如调查设计（分为前瞻性、回顾性或横断面调查研究）；实验设计（应交代具体的设计类型，如自身配对设计、成组设计、交叉设计、析因设计、正交设计等）；临床试验设计（应交代属于第几期临床试验，采用了何种盲法措施等）。主要做法应围绕4个基本原则（随机、对照、重复、均衡）概要说明，尤其要交代如何控制重要非试验因素的干扰和影响。

2. 资料的表达与描述：用$\bar{x} \pm s$表达近似服从正态分布的定量资料，用$M(Q_1, Q_3)$表达呈偏态分布的定量资料；用统计表时，要合理安排纵横标目，并将数据的含义表达清楚；用统计图时，所用统计图的类型应与资料性质相匹配，并使数轴上刻度值的标法符合数学原则；用相对数时，分母不宜小于20，要注意区分百分率与百分比。

3. 统计学分析方法的选择：对于定量资料，应根据所采用的设计类型、资料所具备的条件和分析目的，选用合适的统计学分析方法，不应盲目套用t检验和单因素方差分析；对于定性资料，应根据所采用的设计类型、定性变量的性质和频数所具备的条件以及分析目的，选用合适的统计学分析方法，不应盲目套用χ^2检验。对于回归分析，应结合专业知识和散布图，选用合适的回归类型，不应盲目套用简单直线回归分析，对具有重复实验数据的回归分析资料，不应简单化处理；对于多因素、多指标资料，要在一元分析的基础上，尽可能运用多元统计学分析方法，以便对因素之间的交互作用和多指标之间的内在联系进行全面、合理的解释和评价。

4. 统计结果的解释和表达：当$P<0.05$（或$P<0.01$）时，应说明对比组之间的差异有统计学意义，而不应说对比组之间具有显著性（或非常显著性）的差别；应写明所用统计学分析方法的具体名称（如：成组设计资料的t检验、两因素析因设计资料的方差分析、多个均数之间两两比较的q检验等），统计量的具体值（如t值，χ^2值，F值等）应尽可能给出具体的P值；当涉及总体参数（如总体均数、总体率等）时，在给出显著性检验结果的同时，再给出95%可信区间。

中华医学会杂志社 Chinese Medical Association Publishing House 版权所有 违者必究